

Rana intervencija i razvoj govora kod djece s rascjepima

Karem, Linda

Master's thesis / Diplomski rad

2017

Degree Grantor / Ustanova koja je dodijelila akademski / stručni stupanj: **University of Zagreb, Faculty of Education and Rehabilitation Sciences / Sveučilište u Zagrebu, Edukacijsko-rehabilitacijski fakultet**

Permanent link / Trajna poveznica: <https://urn.nsk.hr/urn:nbn:hr:158:686240>

Rights / Prava: [In copyright](#)/[Zaštićeno autorskim pravom.](#)

Download date / Datum preuzimanja: **2024-07-23**



Repository / Repozitorij:

[Faculty of Education and Rehabilitation Sciences - Digital Repository](#)



Sveučilište u Zagrebu
Edukacijsko - rehabilitacijski fakultet

Diplomski rad

Rana intervencija i razvoj govora kod djece s rascjepima

Linda Karem

Zagreb, rujan 2017.

Sveučilište u Zagrebu
Edukacijsko - rehabilitacijski fakultet

Diplomski rad

Rana intervencija i razvoj govora kod djece s rascjepima

Linda Karem

prof. dr. sc. Draženka Blaži

Zagreb, rujan 2017.

Zahvala

Veliku zahvalu u prvom redu dugujem svojoj mentorici prof. dr. sc. Draženki Blaži koja me je osim mentoriranja i savjetovanja u pisanju diplomskog rada također naučila temeljima, po meni najljepše profesije na svijetu - logopedije. Kroz svoj rad, predavanja i vježbe prenijela mi je još više ljubavi prema logopediji te svojim primjerom pokazala da, osim stručnosti, u radu prvenstveno trebamo biti osjetljivi prema populaciji s kojom radimo.

Također velika hvala svim mojim prijateljima, cimericama i kolegicama s fakulteta koje su mi studentski život učinile ljepšim, zanimljivijim i veselijim. Posebno hvala mojoj Zrinki koja je, osim što me osvojila svojom dobrotom i poniznošću, uvijek nesebično prosljeđivala svu potrebnu literaturu za pripremanje ispita koju je dobivala od studenata sa starijih godina, često ponavljajući i vodeći se prekrasnim biblijskim citatom 'Besplatno primiste, besplatno dajte' (Mt 10, 8). Posebna hvala najboljoj cimerici na svijetu, mojoj jednoj i najdražoj sestri Dunji koja mi je na poseban način ispunila i uljepšala zadnju godinu života u studentskom domu. Toliko smijeha, glasnog pričanja i nadglašavanja bilo je samo u sobi 224/IV UDNZ. Također hvala joj na svim prijevodima i pomoći u prevođenju engleske literature koje nikada nije nedostajalo, ni tijekom učenja ni tijekom pisanja diplomskog. Naravno, tu je i moj najdraži brat Roman, kojem zahvaljujem na svakom 'random' posjetu u studentsku sobu. Uvijek bi mi to uljepšalo večer. Koliko god to djelovalo banalno, posjet i druženje s bratom i sestrom u Zagrebu je sve. Imati brata i sestru je SVE!

Neizostavan dio zahvale je i moj dragi Rafael, koji je bio uz mene sve ove godine studiranja, od upisa na logopediju do diplome. Ne postoji niti jedan kolokvij, niti jedan ispit ili seminar kroz koji nismo prošli zajedno. Hvala mu što je uvijek vjerovao u mene, hrabrio me, uveseljavao i uvijek zračio pozitivnošću.

Najveću zahvalu zaslužuje moja prekrasna obitelj, moji roditelji, brat i sestra. Sve što jesam i vjerujem da mogu biti dugujem upravo njima. Hvala im na svojoj podršci tijekom svih ovih godina studiranja, hvala im na prekrasnim vikendima koje smo proveli zajedno 'puneći baterije' za novi radni tjedan. Hvala im na svim ljudskim vrednotama koje su usadili u mene, a temelj su za sretan i ispunjen život. Hvala im što su me naučili da se radujem životu i malim stvarima. Naučili su me da je obitelj najbitnija, da se u životu uvijek moramo truditi, da je život pun uspona i padova, ali da je najbitnije iz svega izvući pouku, dignuti glavu i krenuti naprijed. Odrastanje u tako stabilnoj obitelji ispunjenoj s toliko ljubavi i međusobne povezanosti, čini me najponosnijom kćerkom, sestrom, a od danas i magistrinom logopedije i zato im neizmjerena hvala na svemu.

Svega ovoga ne bi bilo da još netko nije bio prisutan. Hvala dragome Bogu na svim blagoslovima i darovima kojima nas svakodnevno obasipava i podsjeća da je uvijek tu uz nas.

Izjava o autorstvu rada

Potvrđujem da sam osobno napisao/napisala rad **Rana intervencija i razvoj govora kod djece s rascjepima** i da sam njegov/a autor/autorica.

Svi dijelovi rada, nalazi ili ideje koje su u radu citirane ili se temelje na drugim izvorima jasno su označeni kao takvi te su adekvatno navedeni u popisu literature.

Linda Karem

Zagreb, 15. rujan 2017.

Rana intervencija i razvoj govora kod djece s rascjepima

Linda Karem

Prof.dr.sc. Draženka Blaži

Odsjek za logopediju

Sažetak: Rascjepi usne i/ili nepca četvrta su malformacija po učestalosti kod djece te ih ubrajamo među najčešće kongenitalne malformacije u području glave i vrata (Blaži i sur., 2010). Uzroci zbog kojih se javljaju još uvijek su nepoznati, međutim postoje dokazi koji upućuju na genetske i okolinske faktore kao glavne uzroke. Rascjepi mogu varirati, od minimalnih usjeka na crvenilu usne ili rascijepljenom dijelu mekog nepca do potpunih, širokih obostranih rascjepa koji obuhvaćaju cijelu usnu, nos, zubni greben te u potpunosti tvrdo i meko nepce (Knežević, 2014). Prema Bagatin i Dembitz (1995) prevalencija orofacijalnih rascjepa u Hrvatskoj je 1,71 - 2 djece na 1000 živorođene djece, a mogu se javiti izolirano ili u sklopu sindroma. Cilj ovog rada jest dati pregled najrelevantnije domaće i inozemne stručne literature na zadanu temu s ciljem unaprijeđivanja logopedске prakse u Hrvatskoj, posebno na području rane intervencije kod djece s orofacijalnim rascjepima. Budući da u Hrvatskoj rana intervencija djece s rascjepima još uvijek nije dovoljno saživjela, roditelji su često prepušteni samostalnom pronalasku najučinkovitijih metoda hranjenja i poticanja jezično-govornog razvoja u svoje djece s rascjepima. Kako bismo unaprijedili stručnu podršku koja se pruža djeci s orofacijalnim rascjepima i njihovim roditeljima bitno je dati prikaz najnovijih metoda saniranja rascjepa i ostalih metoda liječenja i intervencija koje će uslijediti odmah po rođenju. Također, bitno je razgovarati s roditeljima, dati im podršku, odgovoriti na sva njihova pitanja i sumnje, te ih pripremiti na sve naredne korake koji ih čekaju odmah po rođenju djeteta, prije i poslije kirurškog zahvata. Najveće brige i sumnje roditelja vezane su uz hranjenje, disanje, te govorno jezični razvoj djeteta, stoga će u ovom diplomskom radu naglasak biti upravo na ranoj intervenciji, postupcima hranjenja i govorno-jezičnom razvoju djece s orofacijalnim rascjepima.

Ključne riječi: rascjepi usne i/ili nepca, rana intervencija, razvoj govora

Early intervention and speech development in children with cleft

Linda Karem

Prof.dr. sc. Draženka Blaži

Department of Speech and Language Pathology

Abstract: Cleft lip and/or palate is the fourth most frequent malformation in children and it is one of the most common congenital malformation in the area of head and neck (Blaži i sur., 2010). The causes for this phenomenon are still unknown, but there is some evidence that indicates that genetical and overall background might cause the malformation. 'Cleft occurrences can be of different kinds, from minimal cuts on the redness of a lip and soft palate clefts to complete and wide clefts that include the entire lip, nose, alveolar ridge and both hard and soft palate' (Knežević, 2014). According to Bagatin and Dembitz (1995), in Croatia there is 1.71 - 2 out of 1000 children born with orofacial cleft, but clefts can also occur independently or along with a syndrome. The aim of this paper is to point out the most relevant domestic and foreign professional literature on this subject in order to improve the work of speech language pathologists in Croatia, especially in the area of early intervention in children with orofacial clefts. Given that the early intervention with children with clefts has still not been accustomed in Croatia, parents often have to handle everything on their own, in the attempt to provide the most efficient feeding methods for their children, as well as in trying to stimulate their children's speech and language development. In order to improve the professional support for both parents and children, it is of great importance to introduce them to the latest technological clefts treating methods and to instruct them for the intervention needed immediately after the delivery. Also, it is important to talk to the parents, support them, answer their questions and suspicions and to prepare them for the following steps after the birth and before and after the surgery. Most concerns and suspicions have to do with feeding, breathing and the child's speech and language development. Accordingly, this paper will mostly focus on the early intervention, feeding methods and speech and language development in children with orofacial clefts.

Keywords: cleft lip and palate, early intervention, speech development

SADRŽAJ

1	UVOD	1
1.1	Embrionalni razvoj lica i nastanak rascjepa	3
1.2	Vrste rascjepa	5
1.3	Etiologija	7
1.4	Incidencija	8
1.5	Dijagnostika.....	8
2	RANA INTERVENCIJA	9
2.1	Rana intervencija kod djece s rascjepima.....	10
2.2	Pretkirurško - ortodonsko liječenje	11
2.2.1	Nazoalveolarna pločica, NAM	12
2.2.2	Izrada nazoalveolarne pločice, NAM.....	13
2.3	Kirurško liječenje	14
2.4	Hranjenje djece s rascjepom.....	16
2.4.1	Specijalizirane bočice za hranjenje djece s rascjepima	16
2.4.2	Hranjenje nakon operacije i higijena usne šupljine	19
2.5	Popratne teškoće kod djece rođene s rascjepom.....	20
2.5.1	Ventilacijske cjevčice.....	21
2.6	Uloga stručnog tima koji sudjeluje u ranoj intervenciji djece s rascjepom	22
2.6.1	Uloga neonatologa.....	22
2.6.2	Uloga otorinolaringologa - audiologa	23
2.6.3	Uloga ortodonta.....	24
2.6.4	Uloga medicinskih tehničara	25
2.6.5	Uloga logopeda.....	25
2.6.6	Uloga roditelja.....	26
3	RAZVOJ GOVORA KOD DJECE S RASCJEPIMA	27
3.1	Jezično - govorni kalendar.....	28
3.2	Poticanje jezično – govornog razvoja kod djece s rascjepima	30
3.3	Karakteristike govora djece s rascjepima	32
3.3.1	Poremećaj rezonancije.....	33
3.3.2	Artikulacijski poremećaji	36
3.4	Logopedska terapija	37
3.4.1	Ciljevi logopedske terapije prije i poslije palatoplastike	38
3.4.2	Strategije i tehnike.....	40
3.4.3	Logopedska pomagala koja se koriste u terapiji.....	41
4	ZAKLJUČAK	45
5	LITERATURA.....	46

1 UVOD

Rascjepi usne i nepca najčešća su kongenitalna malformacija koja zahvaća područje lica, točnije glave i vrata. Rascjep usne u narodu je poznat pod nazivom 'zečja usna', a za povezani rascjep usne i nepca koristi se termin 'vučje ždrijelo'. Klinički naziv koji često nalazimo u medicinskoj literaturi kad govorimo o rascjepu usne je *helioshiza* (engl. *cleft lip*, CL) za rascjep nepca koristi se termin *palatoshiza* (engl. *cleft palate*, CP), dok se za rascjep usne i nepca zajedno koristi termin *heliognatopalatoshiza* (engl. *cleft lip and palate*, CLP). Iako se na prvi pogled čini da se radi o nedostatku neke vrsta tkiva, kože, mišića, kosti, hrskavice ili slično, zapravo se radi o nepotpunom srašćavanju i povezivanju tkiva tijekom fetalnog razvoja djeteta. Stupanj i teškoća rascjepa mogu varirati od gotovo neprimjetnog rascjepa na samoj koži usne do ozbiljnijeg rascjepa koji može zahvatiti cijelu usnu šupljinu i nos.

Rođenje djeteta s rascjepom predstavlja šok za roditelje i cijelu obitelj. Današnja tehnologija omogućuje nam uvid u razvoj djeteta još tijekom vrlo ranog intrauterinog razvoja, što znatno olakšava pripremu roditelja na probleme u razvoju djeteta koji mogu uslijediti. Nakon prvotnog šoka, edukacija roditelja igra vrlo važnu ulogu. Roditelje treba pripremiti na intervencije i dugotrajan tretman koji slijede, treba ih nadasve ohrabriti i pružiti im stručnu pomoć i podršku kako bi se što lakše nosili sa situacijom.

Osim estetike, rascjepi sa sobom nose mnoštvo drugih komplikacija, ovisno o vrsti i mjestu na kojem se pojavljuju. To su u prvom redu problemi sa razvojem zubiju, govorni problemi, problemi sa sluhom i hranjenjem, no problemi s hranjenjem javljaju se samo tijekom prvih mjeseci života. Sve to upućuje na složenost problema koji zahtjeva multidisciplinarni pristup odmah po rođenju djeteta. Multidisciplinarni, timski pristup uključuje maksilofacijalnog kirurga, neonatologa, anesteziologa, pedijatra, ortodonta, logopeda, otorinolaringologa-audiologa, dječjeg stomatologa, pedodonta, psihologa te socijalnog radnika. (Knežević, 2014). Rana i kvalitetna stručna intervencija igra ključnu ulogu u razvoju djeteta te nam omogućuje uspješne rezultate saniranja problema te, ono što je najvažnije, djetetu omogućuje kvalitetan i nesmetani razvoj koji ono zaslužuje jednako kao i svako dijete rođeno bez malformacija.

Cilj ovog rada jest dati pregled najrelevantnije domaće i inozemne stručne literature na zadanu temu s ciljem unaprijeđivanja logopedске prakse u Hrvatskoj, posebno na području rane intervencije kod djece s orofacijalnim rascjepima. Budući da u Hrvatskoj rana intervencija djece s rascjepima još uvijek nije dovoljno saživjela, roditelji su često prepušćeni samostalnom

pronalasku najučinkovitijih metoda hranjenja i poticanja jezično-govornog razvoja u svoje djece s rascjepima.

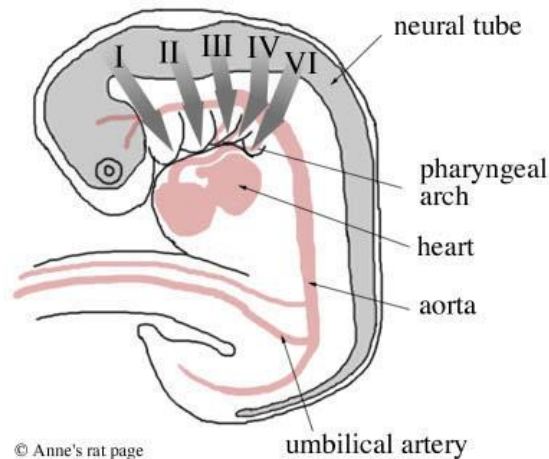
Kako bismo unaprijedili stručnu podršku koja se pruža djeci s orofacijalnim rascjepima i njihovim roditeljima bitno je dati prikaz najnovijih tehnoloških metoda saniranja rascjepa i intervencija koje će uslijediti odmah po rođenju. Također, bitno je razgovarati s roditeljima, dati im podršku, odgovoriti na sva njihova pitanja i sumnje, te ih pripremiti na sve naredne korake koji ih čekaju odmah po rođenju djeteta, prije i poslije kirurškog zahvata. Najveće brige i sumnje roditelja vezane su za hranjenje, disanje, te govorno jezični razvoj djeteta, stoga će u ovom diplomskom radu naglasak biti upravo na ranoj intervenciji, postupcima hranjenja i govorno-jezičnom razvoju djece s orofacijalnim rascjepima.

Dakle, u ovom diplomskom radu nastojat ću odgovoriti na sljedeća dva pitanja:

- 1) Kakav je utjecaj orofacijalnog rascjepa na hranjenje i razvoj govora u djece?
- 2) Koja je uloga i zadaća logopeda u ranoj intervenciji u djece s rascjepima?

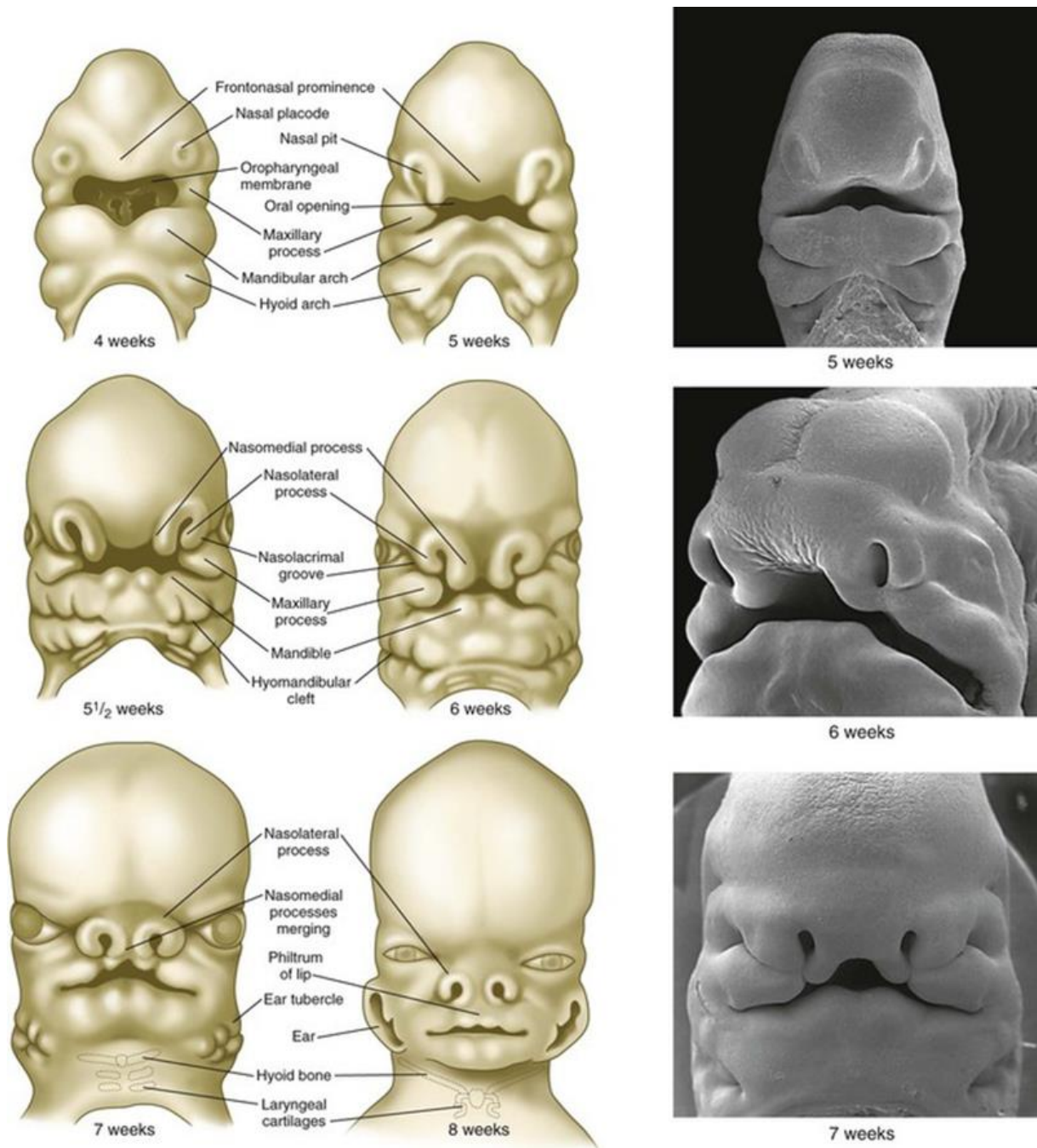
1.1 Embrionalni razvoj lica i nastanak rascjepa

Da bismo razumjeli nastanak rascjepa potrebno je dobro poznavati embrionalni razvoj čovjeka. Ključna stvar u nastanku orofacijalnih rascjepa jest da su oni rezultat prekida normalnog procesa orofacijalnog razvoja (Huljev - Frković 2015). U embrionalnom razvoju čovjeka najizrazitije značajke glave i vrata su ždrijelni (škržni) lukovi koji nastaju u području vrata tijekom 4. i 5. tjedna razvoja. Ta zadebljanja mezenhima koja su međusobno odjeljena ždrijelnim vrećama i brazdama, najistaknutije su značajke vanjskog izgleda embrija (Sadler, Banek, 2010.) Važno je napomenuti da iako su ždrijelni lukovi prvenstveno vratne tvorbe, sudjeluju i u oblikovanju lica. (Slika 1)



Slika 1. Migracija neuronskih krvnih zrnaca (debele sive strelice) s neuralne cijevi do ždrijelnih lukova (I, II, III, IV i VI) (preuzeto s [http://www2.nau.edu/~gaud/bio301/content/phryn.htm.](http://www2.nau.edu/~gaud/bio301/content/phryn.htm))

Prema Sadler i Banek (2010), krajem 4.tjedna embrionalnog razvoja u sredini lica nastane udubina poznata kao usna jamica. Tijekom 4. i 5. tjedna razvoja usnu jamicu okruži pet izbočina mezenhima. S donje strane nalazi se par mandibularnih (donjočeljusnih) nastavaka, sa strane se nalazi par maksilarnih (gornjočeljusnih) nastavaka, a s gornje strane frontonazalni (čeonni) nastavak od kojih se kasnije razvijaju lateralni i medijalni nosni nastavci koji također sudjeluju u oblikovanju lica. Upravo tih 5 nastavaka svojim različitim rastom i spajanjem određuju veličinu, cjelovitost i oblik čeljusti, usana, nepca i nosa te tako sudjeluju u oblikovanju lica. (Slika 2)

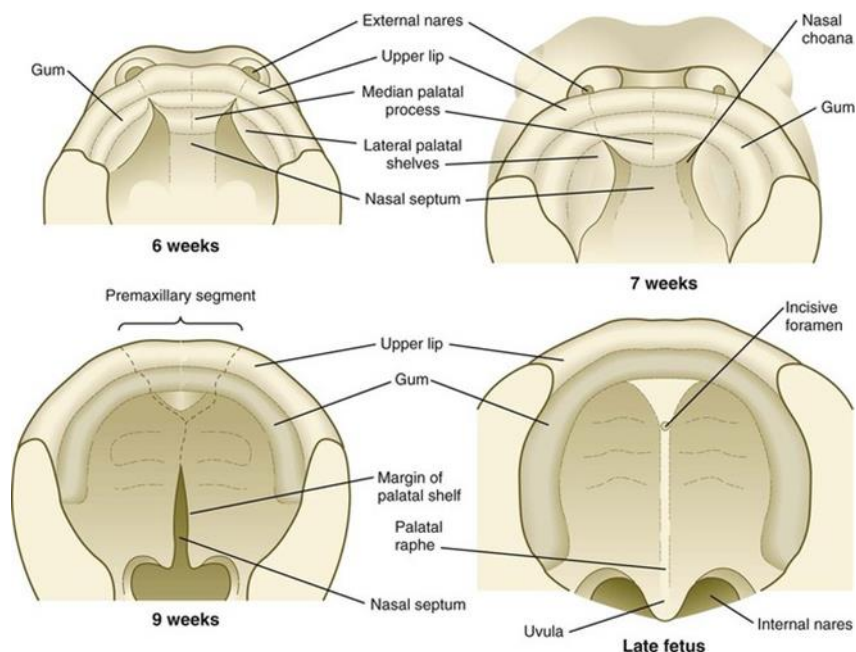


Slika 2. Embrionalni razvoj lica (preuzeto sa <https://basicmedicalkey.com/head-and-neck-5/>)

Dakle, gornja usna nastaje spajanjem dvaju maksilarnih nastavaka s dva medijalna nosna nastavka. Lateralni nosni nastavci ne sudjeluju u oblikovanju gornje usne. Donja usna i donja čeljust nastaju spajanjem mandibularnih nastavaka u središnjoj crti. Razvoj nosa slijedi iz čeonog nastavka od kojeg se razvija hrbat nosa, medijalnih nosnih nastavaka od kojih nastaje vršak nosa i meki dio pregrade, te lateralnih nosnih nastavaka od kojih se oblikuju nosna krila (Slika 3). Rastom maksilarnih nastavaka medijalni nosni nastavci potiskuju se prema središnjoj

crti. Dio lica, čeljusti i krova usne šupljine nastao spajanjem medijalnih nosnih nastavaka naziva se intermaksilarni segment, a čine ga: a) filtrum b) alveolarni nastavak gornje čeljusti s četiri sjekutića i c) trokutasto primarno nepce. Za razliku od primarnog nepca koje je dio intermaksilarnog segmenta, najveći dio definitivnog nepca nastaje od nepčanih nastavaka koji rastu prema dolje. Tijekom 7. tjedna nastavci se podignu u vodoravan položaj iznad jezika, međusobno se spoje i tako nastaje sekundarno nepce, koje zajedno s primarnim nepcem čini definitivno nepce. (Slika 3)

To je kratki prikaz embrionalnog razvoja usana i nepca. Dakle, rascjepi usne i nepca nastaju kao posljedica izostanka spajanja ili nedovoljnog rasta nekog od nastavka ili zbog nekog drugog poremećaja u mehanizmu spajanja i srašćavanja embrionalnih nastavaka. (Sadler, Banek, 2010).



Slika 3. Embrionalni razvoj usne i nepca (preuzeto sa <https://basicmedicalkey.com/head-and-neck-5/>)

1.2 Vrste rascjepa

Postoji cijeli spektar kliničke pojavnosti orafacijalnih rascjepa. Rascjep može biti potpun ili djelomičan. Potpuni rascjep može zahvatiti sve – cijelu usnu, nepce, zubni greben, tvrdo i meko nepce, dok se djelomični rascjep odnosi samo na rascjep dijela usne ili nepca. Također rascjepe možemo podijeliti ovisno o strani na kojoj se nalaze, dakle mogu biti jednostrani ili obostrani.

Glavna podjela rascjepa ovisno o mjestu nastanka kategorizirana je u dvije glavne skupine (Slika 4):

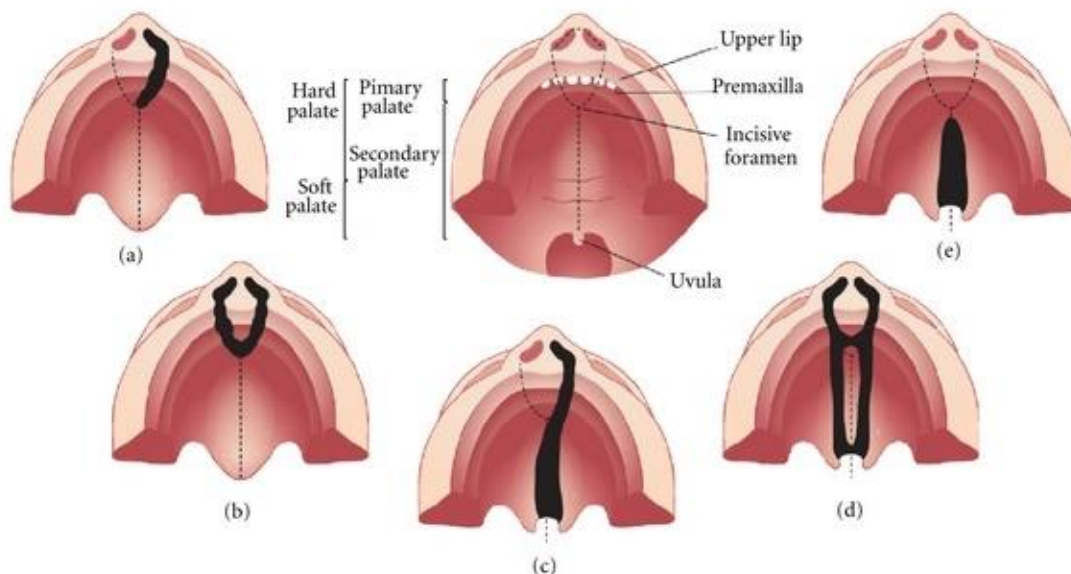
a) unilaterane (jednostrane)

- 1) rascjep usne i alveolarnog grebena
- 2) rascjep usne i nepca

b) bilateralne (obostrane)

- 1) rascjep usne i alveolarnog grebena
- 2) rascjep usne i nepca

Također postoji rascjep samo nepca, a u tu skupinu ubrajamo i ne tako vidljivu vrstu rascjepa koja se nalazi ispod sluznice mekog nepca, pa je po tome dobila i naziv - submukozni rascjep. Rascjep uvule često je znak postojanja submukoznog rascjepa mekog nepca. S obzirom na to da se nalazi ispod sluznice često se previdi. Kod te vrste rascjepa zapravo se radi o prekidu kontinuiteta mišićnog sloja nepca, dok su oralni i nazalni sloj sluznice uredno razvijeni. Dakle, nepce daje dojam klinički urednog, međutim najvažniji funkcijski dio mekog nepca je rascjepljen (Knežević, 2014).



Slika 4. Vrste rascjepa: a) unilaterni rascjep usne i alveolarnog grebena; b) bilateralni rascjep usne i nepca; c) unilaterni rascjep usne i nepca; d) bilateralni rascjep usne i nepca; e) rascjep nepca

(preuzeto s <http://www.asha.org/Practice-Portal/Clinical-Topics/Cleft-Lip-and-Palate/>)

Osim gore navedene podjele, rascjepi mogu biti dio kliničke slike nekih sindroma, pa ih tako dijelimo na sindromske i izolirane vrste rascjepa. Kao što sama riječ kaže sindromski rascjepi pojavljuju se uz neke sindrome, dok se izolirani rascjepi javljaju sami za sebe, dakle nisu povezani ni uz kakve malformacije i poteškoće u razvoju. Prema Kneževiću (2014) sindromi čine oko 15% ukupnog broja rascjepa, dok su oko 50% sindromskih rascjepa, rascjepi nepca. Kao što je gore već navedeno, rascjepi mogu biti posljedica mnogih genetskih promjena te mogu biti sindromski vezani.

Prema Američkoj logopedskoj organizaciji (engl. *American Speech-Language-Hearing Association*, ASHA, 2017) neki od sindromskih rascjepa su:

- Sindrom delecije 22q11.2 (Velokardiofacijalni sindrom (VCFS) i DiGeorgeov sindrom)
- Stickler sindrom
- Pierre Robin sindrom
- Van der Woude sindrom
- Treacher-Collins sindrom
- Kraniofacijalna mikrosomnija (spektar poremećaja koji uključuje i Goldenhar sindrom)
- Neonatalni apstinencijski sindrom (NAS) koji uključuje Fetalni alkoholni spektar poremećaja (FASD)

1.3 Etiologija

Prema Goodacre (2008) čak više od 300 sindroma uključuje neku vrstu orofacijalnih rascjepa, dok je razlog pojavljivanja izoliranih rascjepa često posljedica utjecaja mnogih genetskih i okolišnih faktora. Rascjepi usne i nepca posljedica su genetskih promjena u oko 25% slučajeva, određenih međudjelovanjem nekih vrsta gena i jednog glavnog gena, dok je ostalih 75% slučajeva posljedica utjecaja različitih faktora. Neki od najznačajnijih okolišnih faktora koji mogu utjecati na razvoj ploda su duhan, alkohol, neki protuupalni lijekovi, lijekovi za smirenje, itd. (Monasterio i sur., 2016).

Prema Knežević (2014) vjerojatnost da dobijete dijete s rascjepom je 1:700 (incidencija rascjepa na cjelokupnu populaciju). Ukoliko u obitelji već postoji dijete s rascjepom,

vjerojatnost da će se roditi još jedno dijete s rascjepom je 2 do 5%. Rizik od pojave rascjepa raste ukoliko više ljudi u obitelji ima rascjep te prema podacima iznosi 10-12%. Ukoliko roditelj ima rascjep, vjerojatnost da će njegovo dijete isto biti rođeno s rascjepom je 1:100. Ne postoje učinkovite metode koje sa sigurnošću mogu spriječiti nastanak rascjepa, no prema nekim istraživanjima, postoje neke preventivne mjere koje obiteljima koje imaju genetsku sklonost nastanku rascjepa mogu pomoći u prevenciji razvoja rascjepa. To su u prvom redu unos folne kiseline i vitamina B6.

1.4 Incidencija

Chopra i sur (2014, prema *World Health Organization*, WHO, 2001) istraživanja Svjetske zdravstvene organizacije (engl. *World Health Organization*, WHO) pokazuju da se svake 2 minute rodi dijete s rascjepom, a samo u Indiji svakih sat vremena rodi se 2 do 3 djece s nekim oblikom rascjepa. Incidencija ovog široko rasprostranjenog zdravstvenog problema u svijetu je 1 : 500 -1000 živorođene djece. Istraživanje Magdalenić-Meštrović i sur. (2005) o incidenciji orofacijalnih rascjepa u Hrvatskoj u razdoblju od 1988.-1998. godine, pokazalo je sličan omjer pojavnosti rascjepa i kod nas, 1:581 ili 1: 717/1000 ovisno od godine do godine. Rezultati tog istraživanja pokazali su da je najveći broj djece s rascjepom rođen na području grada Zagreba i Zagrebačke županije, čak 29,2%, zatim slijedi Splitsko-dalmatinska županija (10,0%) te Osječko-baranjska županija (8,1 %). Također, uočen je porast broja djece rođenih s rascjepima tijekom ratnog razdoblja, od 1991-1995. godine. Pojavnost rascjepa s obzirom na spol ide u prilog dječacima. Prema Knežević (2014) rascjepi samo usne ili u kombinaciji s rascjepom nepca češći su kod dječaka, dok su izolirani rascjepi nepca češći u djevojčica.

1.5 Dijagnostika

Napretkom moderne tehnologije koja nam omogućuje praćenje 3D i 4D ultrazvukom, orofacijalni rascjep moguće je uočiti već nakon 16. tjedna trudnoće. Iako nam 3D i 4D ultrazvuci daju kvalitetniji prikaz djeteta i dalje nije moguće sa sigurnošću odrediti o kojoj se vrsti rascjepa radi. Prema Goodarce (2008) perinatalna je dijagnoza nazvana '*mixed blessing*' što bismo u prijevodu, odnosno u duhu hrvatskog jezika mogli opisati kao 'dviije strane medalje'. Psihološka istraživanja roditelja pokazala su važnost edukacije i pripreme roditelja na ono što

ih očekuje, međutim istovremeno se povećao nivo anksioznosti tijekom same trudnoće. Dakle, prednost perinatalno postavljene dijagnoze je u emotivnoj pripremi roditelja za rođenje djeteta s rascjepom u kojoj sudjeluje multidisciplinarni tim stručnjaka koji se bave postnatalnim zbrinjavanjem rascjepa. Međutim, sve se to reflektira na daljnji tijek trudnoće, te se iz tog razloga za perinatalnu dijagnostiku kaže da ima 'dvije strane medalje', s jedne strane priprema roditelje na situaciju s kojom se moraju suočiti, a s druge strane uzrokuje pojačanu brigu, stres i tjeskobu koje nikako nisu preporučljive, posebno u tom razdoblju. Dakako, osjetljivost prenatalnog ultrazvučnog pregleda u otkrivanju rascjepa raste kad je rascjep udružen s nekom drugom strukturnom anomalijom. (Huljev - Frković, 2015). Također treba napomenuti, usprkos tome što se dijagnoza rascjepa može postaviti vrlo rano kvalitetnim prenatalnim ultrazvučnim pregledom, većina se rascjepa još i danas otkriva tek nakon rođenja djeteta (Monasterio i sur., 2016).

2 RANA INTERVENCIJA

Rana intervencija u logopediji odnosi se na široki spektar usluga koje se pružaju djeci (od rođenja do 3.godine) kod koje postoji rizik za razvoj teškoća na području komunikacije, govora, jezika, sluha i hranjenja. Uloga multidisciplinarnog stručnog tima koji od samih početaka radi s djecom i njihovim obiteljima jest stvoriti uvjete za što cjelovitiji razvoj djeteta s razvojnim teškoćama, te tako djetetu i roditelju omogućiti bezbrižno djetinjstvo i sretno roditeljstvo. Osim pružanja podrške i potrebnih usluga visoko rizičnoj djeci, važna je i što ranija intervencija kako bi razvoj djeteta na svim poljima tekao što moguće bolje i uspješnije (Paula, Roth, 2010 prema Guralnick, 2011; Nacionalno vijeće za istraživanje i Institut medicine, 2000).

Prema ASHA-i rana intervencija uključuje:

1. procjenu;
2. postavljanje ciljeva i plana rada
3. konzultacije s multidisciplinarnim timom i obitelji
4. koordinaciju usluga
5. ostvarivanje pripadajućih prava

U pružanju usluga rane intervencije logopedi imaju središnju ulogu. Mogu funkcionirati samostalno ili kao dio tima. Logopedi također igraju vrlo važnu ulogu u prevenciji razvoja komunikacijskih poremećaja, a osim toga trebaju ulagati u svoj profesionalni razvoj kroz različite studije i istraživačke radove (Paula, Roth, 2010).

Prema ASHA-i poznata su četiri principa koja usmjeravaju provedbu usluga rane intervencije:

- a) usluge su usredotočene na obitelj, kulturu i jezik
- b) potiču razvoj i sudjelovanje djece u njihovom prirodnom okruženju.
- c) sveobuhvatne su te koordinirane i bazirane na timskom radu
- d) temelje se na najnovijim i najkvalitetnijim poznatim dostignućima

2.1 Rana intervencija kod djece s rascjepima

Od prvog dana rođenja, djeca rođena s rascjepom moraju biti praćena od strane različitih specijalista, plastičnog kirurga, otorinolaringologa, pedijatra, logopeda, ortodonta, pedodonta i genetičara. Multidisciplinarni tim stručnjaka radi detaljne preglede s ciljem što boljeg i kvalitetnijeg tretmana djeteta, a samim time i u svrhu informiranja roditelja. Kod tih prvih pregleda, iznimno je važno roditeljima odaslati umirujuću i optimističnu poruku o prognozi tretmana i danjem tijeku liječenja. Na prvom susretu roditelja i liječnika, bitno je uputiti roditelje o problemu s kojim se suočavaju, o adekvatnom načinu hranjenja, odgovoriti na sva njihova pitanja, umiriti ih i ukloniti sve njihove sumnje i strahove. Kod pacijenata s rascjepom nepca izuzetno je bitan pregled audiologa. Kod tih je pacijenata zbog rascjepa nepca često puta narušena funkcija eustahijeve tube, koja između ostalog, odvodi tekućinu nastalu u srednjem uhu. Ukoliko se utvrdi postojanje tekućine u ušima, potrebna je sanacija, u protivnom postoji mogućnost od djelomičnog ili potpunog gubitka sluha (Monasterio,2016). Nakon toga slijedi pretkirurško ortodontsko liječenje, zatim kirurško liječenje te logopedski tretman.

2.2 Pretkirurško - ortodonsko liječenje

Današnja tehnologija i medicina razvile su mnoge načine i metode kako što bolje sanirati bilo koji problem i/ili nedostatak. Liječenje kod potpunih rascjepa započinje već par dana nakon rođenja te tako predstavlja prvi stadij u liječenju rascjepa, a nazivamo ga pretkirurško - ortodonsko liječenje. Glavni razlog zašto tako rano počinje liječenje jest kako bi se djetetu omogućilo hranjenje, a drugi razlog je kako bi se rascjepljeni segmenti usmjeravali jedan prema drugome i tako olakšali daljnje liječenje (Knežević, 2017).

Prema Jokić (2017) ortodonsko liječenje prije kirurškog zahvata provodi iskusan ortodont (u suradnji sa stručnim timom) koji dobro poznaje problematiku u liječenju rascjepa. Ortodont koji je uključen u liječenje rascjepa pomno pregleda rascijepljene segmente gornje čeljusti, te ih prije kirurškog zahvata dovodi u optimalan položaj s ciljem što kvalitetnijeg ishoda same operacije. Osim teoretskog znanja, ortodont kao i svaki drugi član stručnog tima mora imati veliko kliničko iskustvo rada s takvim pacijentima. Za pripremu kirurškog zahvata ortodont koristi intraoralne ortodonske naprave koje se koriste od polovice 20. stoljeća te na taj način osigurava zadovoljavajuću poziciju rascijepljenih segmenata gornje čeljusti koja predstavlja jamstvo za uspješno kirurško liječenje. U ranom ortodonskom liječenju najvažnije procjene o učinkovitosti liječenja donose kirurzi. S obzirom na prirodu brzog rasta i razvoja djeteta odmah nakon rođenja, liječenje kod potpunih rascjepa započinje nekoliko dana nakon rođenja, jer se najintenzivniji rast segmenata gornje čeljusti događa upravo tijekom prva tri mjeseca života. Izradi otiska prethode izrada studijskih i radnih modela. Kod djece s rascjepima, nerijetko dolazi do ranijeg izbivanja zubnog zametka sjekutića. Razlog tome jest pozicija zubnih zametaka koji se nalaze bliže površini same sluznice i nedostatak potporne kosti. U tim slučajevima, prije uzimanje otisaka za izradu ortodonskog aparata, važno je eliminirati zubne zametke koji se nalaze u usnoj šupljini odmah po rođenju (Jokić, 2017). Nakon izrade i predaje aparata, roditelji dobiju detaljne upute o nošenju i održavanju, kao i o higijeni usne šupljine. Kod djece s rascjepima nepca često dolazi do kasnijeg izrastanja mliječnih, a kasnije i trajnih zubi. Osim toga poznate su i anomalije u veličini, obliku i broju zubikoje su češće i izraženije kod te populacije. Takvo stanje važno je otkriti što ranije kako bi se moglo planirati vađenje prekobrojnih zubi. U preko 40% djece javlja se nedostatak zametka jednog ili više mliječnih i trajnih zubi. Kao što je svaki rascjep specifičan, tako je i pristup svakom djetetu individualan. Liječenje u ranoj fazi uključuje mobilne ortodonske naprave, dok se nakon toga liječenje nastavlja isključivo fiksnim ortodonskim pomagalicama.

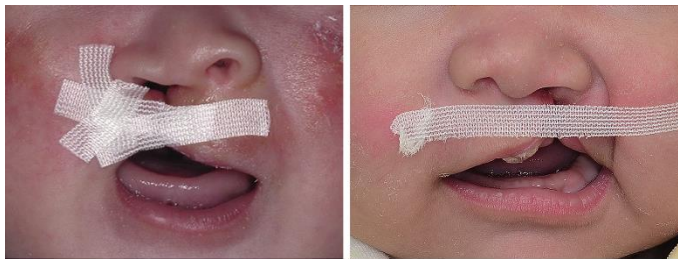
Nakon završenog ortodontsko-kirurškog liječenja često je potrebna i protetska rehabilitacija. Stoga je od iznimnog značaja uloga specijaliste stomatološke protetike. Kod djece s rascjepima period zadržavanja dobivenih rezultata nakon završenog liječenja traje znatno duže nego kod drugih ortodontskih slučajeva. Retencioni aparati se nose samo tijekom noći ili mogu biti fiksni, te se nositi cijelo vrijeme. Učinkovito liječenje možemo smatrati tek ako postignemo estetski i funkcionalni optimum (Jokić, 2017).

2.2.1 Nazoalveolarna pločica, NAM

Kako bi se rascjep što bolje estetski sanirao postoje neke pretkirurške ortodontske tehnike. Uloga tih ortodontskih tehnika i pomagala jest približiti udaljene krajeve rascjepa. Približavanjem krajeva rascjepa smanjuje se opseg prepariranja anatomskih struktura pri kirurškom liječenju, smanjuje se napetost pri šivanju, te se utječe na izgled i definiciju ožiljka nakon operacije (Knežević, 2014). Jedno od najpoznatijih ortodontskih pomagala koje se koristi kod djece s rascjepima je nazoalveolarna pločica (*engl. naso-alveolar moulding*, NAM). Prvi put je proizvedena 1988. godine inspirirana tehnikom koja se koristi za nadomještanje ušne školjke (Chen, Liao, 2015). Kao što je gore već navedeno, glavna uloga nazoalveolarne pločice, NAM-a, jest smanjenje veličine i ozbiljnosti rascjepa čime se istovremeno olakšava kirurški zahvat koji će uslijediti. Prema istraživanjima Chen i Liao, (2015) korištenje NAM-a pokazalo je značajno poboljšanje nosne simetrije kod djece nakon kraćeg (3 mjeseca do godine dana) i duljeg (3 do 12 godina) vremenskog perioda. Nazo-alveolarna pločica, NAM, sastoji se od labijalnih trakica, palatalne pločice i nazalnih steznika koji pomažu u oblikovanju nosa. NAM se koristi kod djece od 1 mjeseca starosti sve do 3. ili 4. mjeseca. Iako je ona vrlo korisno pomagalo, u nekim slučajevima pokazalo se upravo suprotno. Korištenje NAM-a predstavlja određeni teret roditeljima ili skrbnicima, primjerice ukoliko roditelji ne znaju pravilno rukovati njime, a žive predaleko od bolnice u kojoj bi im pružili pomoć pri korištenju. Konkretno, od roditelja/skrbnika se zahtijeva svakodnevno prilagođavanje trakica na licu djeteta, pohađanje sastanaka s liječnikom jednom tjedno ili jednom u dva tjedna. Nadalje, roditelji se moraju brinuti o svim komplikacijama koje mogu uslijediti, kao što su iritacija sluznice zbog korištenja palatalne pločice, iritacija kože uslijed korištenja trakica za usne i sl. (Chen, Liao, 2015).

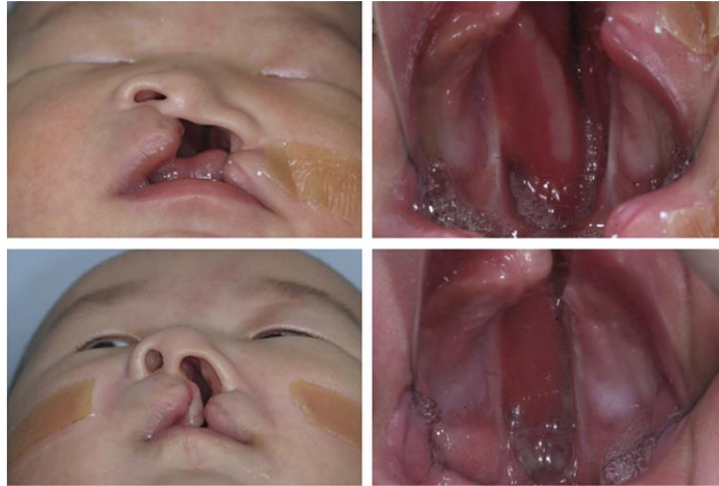2.2.2 Izrada nazoalveolarne pločice, NAM

Prema Chen i Liao (2015) izradi nazoalveolarne pločice NAM-a prethodi razgovor s roditeljima, mjerenje alveolarnog razmaka pomičnim mjerilom, fotografiranjem intra i ekstraoralnih područja te uzimanje intraoralnog otiska uz pomoć alginata-gumaste mase za vrlo precizno uzimanje otisaka. Za uzimanje otiska nije potrebna anestezija. Osim otiska, djetetu se na lice nanosi ljepljiva traka kako bi stimulirala *musculus orbicularis oris* koji sudjeluje u oblikovanju alveolarnih segmenata. Ljepljiva se vrpca svakoga dana mora mijenjati. S obzirom na postojanje tradicionalne i moderne tehnike korištenja NAM-a postoje razlike u stavljanju vrpce. Dok tradicionalna ljepljiva vrpca zahtijeva četiri trake (2 srednje duge i 2 kratke), modificirana moderna tehnika zahtjeva samo jednu dugu trakicu (Slika 5).



Slika 5. Tradicionalna (lijevo) i moderna (desno) tehnika korištenja NAM ljepljivih trakica (preuzeto od Chen i Liao, 2015)

NAM pločica postavlja se 7 dana nakon uzimanja otiska. Očekuje se da će alveolarni grebeni rasti ili biti oblikovani tijekom korištenja NAM-a. Roditelji/skrbnici upućeni su kako pravilno postaviti nazoalveolarnu pločicu te kako ju skinuti i očistiti. Nakon tjedan dana od postavljanja NAM-a dogovara se pregled kod liječnika s ciljem provjere pravilnog rukovanja s pomagalom. Kad roditelji pokažu kompetentno rukovanje s NAM-om, susreti i pregledi s liječnikom dogovaraju se sve rjeđe, svakih 2 do 4 tjedna, sve do kirurškog zahvata koji uključuje popravak usne i/ili nosa. Na svim sljedećim susretima roditelji više ne trebaju uputsva oko korištenja NAM-a već koriste priliku da upitaju liječnika sve što ih zanima, dijele svoja iskustva i razmišljanja vezana uz korištenje NAM-a i dr. (Chen, Liao, 2015).



Slika 6. Unilateralni rascjep usne i nepca prije (gore) i nakon (dolje) terapije NAM-om
(preuzeto od Chen i Liao, 2015)

Zaključno, prema Chen i Liao (2015) korištenje nazoalveolarne pločice rezultira brojnim pozitivnim ishodima:

1. smanjuje vrijeme provedeno u bolnici
2. smanjuje broj posjeta pacijentu tijekom liječenja
3. smanjuje troškove osiguranja i ostale naknade
4. umanjuje trošak korištenja medicinskog pribora.

2.3 Kirurško liječenje

Stručni naziv za operaciju rascjepa je palatoplastika ili plastika usne i nepca. Izvodi se u općoj anesteziji. Kod palatoplastike važno je napomenuti da ona ne podrazumijeva ubacivanje nikakvih stranih materijala (plastike i sl.) već je njena svrha oblikovanje, kao što sama riječ kaže grč. *plastikos* što znači oblikovanje. Glavni cilj palatoplastike jest postići anatomsku mišićnu rekonstrukciju, posebno pazeći na hvatišta kompleksne nazolabijalne muskulature (Knežević, 2014). „Rana potpuna rekonstrukcija mekog nepca zajedno s funkcionalnom rekonstrukcijom nazolabijalne muskulature usne i nosne pregrade omogućuju važne preduvjete za budući ujednačen rast lica. Nakon ranog oblikovanja usne, anatomska, a posljedično tomu i funkcijska ravnoteža radikalno se mijenjaju, što povoljno utječe i na koštani rast čeljusti te ukupni estetski izgled lica.“ (Knežević, 2014, str. 21).

Prema Lohmander (2011) rano zatvaranje mekog nepca olakšava djetetu hranjenje, govor, ali pomaže i pri ventilaciji srednjeg uha. Zatvaranje preostalog defekta na tvrdom nepcu odgađa se za dob od oko dvije godine kako bi se omogućio normalan rast i razvoj srednjeg lica što bi rani kirurški zahvat na koštanom dijelu remetio. Ukoliko je rascjep usne iznimno širok, prvo se radi se tzv. adhezija usne (približavanje usne), a nakon dva do tri mjeseca definitivna plastika usne i nosa. Svrha toga je postići što ljepši ožiljak i što manje utjecati na rast srednjeg lica. Kirurški pristup svakom djetetu je individualan, a opseg operacije ovisi i o općoj kondiciji djeteta te o laboratorijskim nalazima.

Prvi kirurški akt (za potpune rascjepe) je plastika usne, nosa i mekog nepca. U ovom prvom kirurškom zahvatu važno je "posložiti" krivo postavljene podliježeće mišiće usne i mekog nepca (*m. orbicularis oris* i *m. nasalis* na usni te *m. levator veli palatini* na nepcu). Oni su osnova za dobar estetski izgled usne, ali i za normalnu funkciju usne i nepca (Knežević, 2017). Profesor Knežević, poznati maksilofacijalni kirurg govori o tzv. Millardovoj kirurškoj tehnici, najpoznatijoj i naučestalijoj tehnici zatvaranja rascijepljenih segmenata usne (*chelioplastica*). Millardova tehnika spajanja kojom se spaja koža usne provodi se oko 5. mjeseca starosti djeteta, a važna je zbog izgovora bilabijalnih glasova *p, b, m* (Špalj i sur., 2010). Kao prednost ove tehnike Knežević (2017) navodi da ožiljci na mjestu spajanja rascijepljenih segmenata imitiraju anatomiju lica te se maskiraju u „prirodnim naborima ili usjecima“ na usni. Konci s usne se vade pet ili šest dana nakon operacije. Ono što je najbitnije, već dva sata nakon operacije dijete dobije svoj prvi obrok. U početku, majkama su na rasploganju odjelne medicinske sestre koje ih upute o načinu hranjenja te one vrlo brzo nakon operacije, ponovno same hrane svoje bebe. Između 2. i 3. godine na red dolazi operacija nepca metodom po von Lagenbecku kojom se spaja mišićni sloj. Važnost te operacije u logopedskom smislu jest stvaranje okluzije za izgovor glasova – *p, b, g, t, d, k*. (Špalj i sur., 2010). Kao što je već navedeno, operacija zatvaranja nepca (*palatoplastica*) radi se u općoj anesteziji. Prema Knežević (2017) ona podrazumijeva više rezova na nepcu te spajanje dijelova nepca u više slojeva (šivanje sloja prema nosnoj šupljini, spajanje mišića između sluznica te spajanje sluznice prema usnoj šupljini). Važno je naznačiti da su konci kojima se šiva nepce resorptivni, što znači da se oni sami rastapaju nakon nekog vremena, tako da ih ne treba naknadno vaditi. Nakon operacije nepca obično kroz kratko vrijeme daje se antibiotik.

Prema Dembitz i Knežević (2010) i dalje postoje dvojbe i nesuglasice o najpogodnijem vremenu za operaciju zatvaranja nepca. Ranije vrijeme palatoplastike doprinosi boljem razvoju govora, dok kasnije zatvaranje nepca doprinosi estetici lica jer pogoduje rastu i razvoju srednjeg lica koji završava tek oko 5. godine života. Neki pak autori zagovaraju operaciju tvrdog nepca

tek oko 8. godine života, neki između 9. i 12. mjeseca starosti, međutim kompromis je vjerojatno u dvofaznom zatvaranju. Nakon operacije roditelji dobiju upute o njezi ožiljka. Rana dugo zacjeljuje tako da se konačan ožiljak definira tek nakon godinu dana, a kod neke djece i kasnije. Naravno, to je tek prva u nizu operacija, te se preporuča da se ne treba žuriti u rane korekcije, jer to može dovesti do još izraženijeg ožiljka (Knežević, 2014).

Ukratko, primarni kirurški zahvat uključuje samo zatvaranje usne i nepca, dok sekundarni kirurški zahvat obuhvaća sve one naredne kirurške zahvate kojima se korigira ožiljak, najčešće do polaska u školu. Svaki je pacijent i rascjep individualan i različit, pa tako prema tome ima i drugačije potrebe. Dok je jednima potrebna samo jedna operacija, drugima je potrebno više njih kako bi se postigao najbolji izgled s najmanje vidljivim ožiljkom. Osim usne, ponekad i na nepcu treba raditi sekundarne zahvate. Prema Knežević (2017) tu ubrajamo zatvaranje fistula nepca (defekt na nepcu koji ponekad nastaje nakon zatvaranja nepca) ili plastiku ždrijela (u dogovoru s logopedom radi boljeg razvoja govora).

2.4 Hranjenje djece s rascjepom

Većina novorođene djece s nekim od oblika rascjepa ima normalnu porođajnu težinu i gotovo sva se, ovisno o vrsti rascjepa, mogu hraniti na usta. Svakako se preporučuje koliko god je to moguće izbjegavati i minimalizirati prehranu putem nazogastrične sonde, te odmah uspostaviti fiziološki način hranjenja na usta (Knežević, 2017). Bebe sa djelomičnim rascjepom usne, uz odgovarajući položaj na prsima, mogu se dojiti. Međutim, djeca s potpunim rascjepom usne i nepca, s obzirom na to da zbog takve vrste rascjepa ne mogu ostvariti odgovarajući podtlak, ne mogu sisati. U takvim slučajevima, majke se upućuju i savjetuju o načinu hranjenja pomoću bočice sa specijaliziranim, drugačijim dudicama te da uz nadzor pedijatra prate djetetovo napredovanje u težini.

2.4.1 Specijalizirane bočice za hranjenje djece s rascjepima

Kod djece s orofacijalnim rascjepima narušen je prirodan proces hranjenja zbog nemogućnosti stvaranja vakuuma u ustima što za posljedicu ima nemogućnost sisanja. Stoga su za djecu rođenu s rascjepima dizajnirane specijalizirane dudice koje svojim oblikom i funkcijom odgovaraju specifičnim anatomske-morfološkim uvjetima labijalnog i alveolarnog područja. Prema Špalj i sur. (2010) postoje dva osnovna oblika modificiranih dudica, dudica za djecu s rascjepom usne te ona za djecu s rascjepljenim nepcem (*Slika 7*). Dudice namjenjene djeci s jednostranim rascjepom usne mekane su i nježne, te imaju naglašen ekstraoralni dio koji

lijepo prijanja uz gornju usnu. Na taj način pokrivaju gornju usnu i vanjsku stranu rascjepa čime zatvaraju usnu šupljinu i na taj način omogućuju stvaranje vakuuma unutar nje. Ta vrsta dudice može se koristiti i kod udruženog rascjepa usne i nepca, međutim prethodno se treba napraviti ortodonska alveolarna pločica koja će zatvoriti nepce i na taj način spriječiti prolazak hrane u nosnu šupljinu. Kod djece s rascjepom nepca specijalizirane dudice imaju širi zaobljeni vrh koji na taj način prijanja uz nepce, zatvara ga i spriječava prolazak hrane u nos. Također, ovisno o položaju rascjepa nepca, rupica, odnosno otvor na dudici, često se puta mora bušiti tako da odgovara djetetovom stanju.

A)



B)

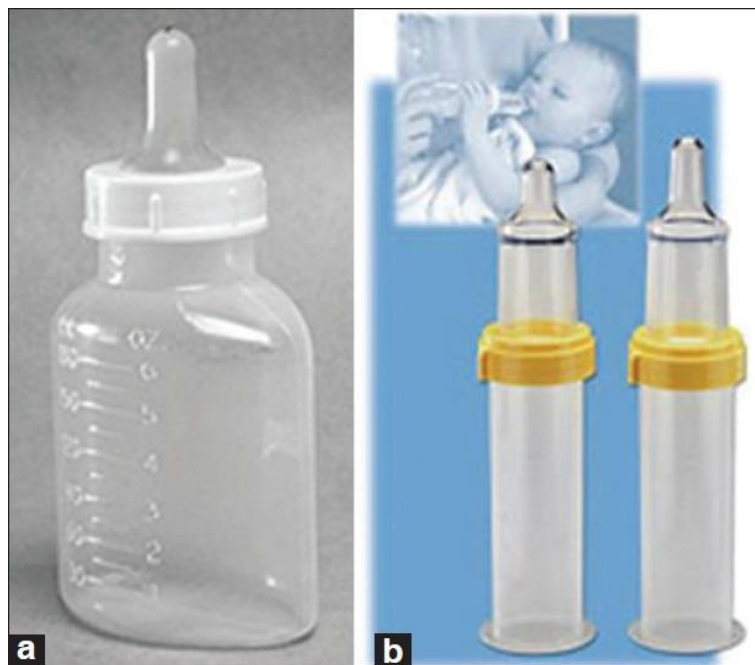

Slika 7. NUK dudice A) dudica za rascjep nepca
B) dudica za rascjep usne

S obzirom na to da djeca s rascjepima imaju nerazvijen refleks gutanja, postoje specijalizirane bočice kojima im se olakšava hranjenje. One su, za razliku od klasičnih tvrdih bočica, izrađene od mekane plastike pa tako omogućuju lagano ritmičko stiskanje i time stimuliraju polagano istjecanje tekućine iz bočice u djetetova usta. Primjer takve bočice je Mead Johnsonova (Slika 8) (Špalj i sur., 2010).

Herbermanova dudica je pomagalo koje se koristi kao pomoć pri hranjenju djece rođene s rascjepom nepca. Osmislila ju je Mandy Herberman, majka djeteta s rascjepom. Herberman je

istraživala procese sisanja dojenčadi i tako došla do zaključka kako je dojenje primarno proces pumpanja odnosno istiskivanja mlijeka iz dojke temeljem stvaranja negativnog tlaka u ustima, a hranjenje preko bočice proces sisanja, odnosno izvlačenja tekućine iz dudice (Špalj i sur., 2010). Na temelju istraživanja osmislila je novi dizajn dudice koja ima ugrađen jednosmjerni ventil pa na taj način sprječava slobodan prolaz mlijeka iz dudice. Mlijeko iz dudice na djetetov zagriz poteče u usta, bez potrebe za dodatnim aktivnim isisavanjem. Dakle, kad dijete otvori usta i otpusti stisak na dudicu, otvori se ventil i mlijeko poteče u dudicu. Količina mlijeka koja prolazi u dudicu može se podešavati na tri razine - nema protoka, umjereni protok i maksimalan protok. Ponekad je potrebno da majka ili osoba koja hrani dijete još dodatno ritmički pritišće dudicu i na taj način olakša prolazak mlijeka i pomogne djetetu pri isisavanju sadržaja iz bočice (Špalj i sur., 2010).



Slika 8. a) Mead Johnson bočica, b) Herbermanova dudica

(preuzeto sa https://www.researchgate.net/figure/259986690_fig4_a-Mead-Johnson-Soft-bottle-with-cross-cut-teat-b-Herberman-and-Mini-Herberman-feeders)

U našim bolnicama, s obzirom na nedostatno zapošljavanje logopeda, savjete o hranjenju najčešće daju neonatolozi ili sestre s dječjih odjela s dugogodišnjim iskustvom u hranjenju djece s rascjepima. Međutim, u zapadnim zemljama, posebice Sjedinjenim Američkim Državama, savjetovanje majki o hranjenju djece s rascjepima spada u područje rada logopeda. Osnovni savjet za pravilan položaj hranjenja djece s rascjepima jest hranjenje bebe u povišenom ili sjedećem položaju, jer na taj način sprječavamo ulazak hrane u nosnu šupljinu i olakšavamo

hranjenje neometajući disanje. Naravno, kod tako male djece ponekad dođe do prolaska hrane u nos, stoga u takvim slučajevima treba prekinuti hranjenje i omogućiti djetetu da se iskašlje ili kihne (Knežević, 2017). Bitno je znati, da „ne postoji jedinstveni savjet ni recept kako hraniti novorođenče s rascjepom, no s vremenom će majka i dijete pronaći najbolji način.“ (Knežević, 2014, str.37). Ono na što je važno uputiti roditelje jest da je rascjep samo mali dio svega onoga što dijete u svojoj biti predstavlja. Bitno je da roditelji slijede svoje instinkte, ostvaruju kontakt s djetetom za vrijeme hranjenja i uživaju u svakom trenutku. Za sva pitanja i nedoumice, na raspolaganju je cijeli stručni tim koji će uvijek rado priskočiti u pomoć i informirati roditelje o svemu što ih zanima.

2.4.2 Hranjenje nakon operacije i higijena usne šupljine

Prema Foršek (2017) već dva sata nakon operacije dijete smije piti i jesti. Prvo dobije čaj ili vodu. Iza svakog obroka djetetu obavezno treba dati tekućinu koja će isprati usnu šupljinu i naslage hrane nakupljene oko šava. Dovoljno je samo isprati tekućinom, bez dodatnog čišćenja prstima, štapićima i sl. stoga je jako važno da dijete često pije. Hrana mora biti meka, rijetka, dobro usitnjena jer takva hrana ne zahtijeva žvakanje i lako se guta. Dijete hranu dobiva žličicom (malom i prokuhanom). Bočice s dudom i dude varalice ne preporuča se davati prvih mjeseci nakon operacije, ali se smiju koristiti šalice s kratkim kljunom. Tekućina se djetetu daje na čašu, žličicom ili špricom. Dijete ne smije jesti ništa što je tvrdo, ljepljivo, oštro i kruto jer bi se na taj način svježa rana mogla inficirati i ozlijediti. Prvih dana djeca vole jesti mliječne pudinge, jogurte, čokolino, gotovu dječju hranu te različite kašice. Sve to mora biti razrijeđeno i dijete nakon takvog obroka mora popiti dosta tekućine. Dijete će možda prvi tjedan količinski manje jesti i možda izgubiti na težini, no ne treba ga prisiljavati da jede (ali nije dobro ni da gladije). Appetit se često brzo vrati, pa dijete samo traži jesti. Važno je djetetu pripremiti više manjih obroka jer je takva vrsta hrane lako i brzo probavljiva. Također, bitno je imati na umu da hrana i tekućina ne smiju biti vrući, kiseli, slani jer bi time nadražili ranu u ustima. Dijete treba hraniti strpljivo i polako da se ne bi izazvao podražaj na povraćanje.

Ovisno o vrsti operacije djetetu se u usta može sašiti komadić gaze koji popularno nazivamo "tampon". Specifične je boje, mirisa i boje, a zadaća mu je zaštita nepca od ozljeda, te zaustavljanje krvarenja i fiksacija operiranog područja. Pričvršćen je žicom i koncem, a odstranjuje se 4 do 6 dana nakon operacije (Foršek, 2017). Boja i miris tzv. tampona mijenjaju okus hrane, pa je dijete zbog tog često puta nezainteresirano za hranu. Neka djeca drže usta

otvorena i jezik isplažen jer tampon smanjuje prostor u ustima. Toj se djeci sluznica suši pa im treba davati više tekućine. Također, zbog otežanog gutanja, pojačana je salivacija, stoga se preporuča korištenje „slinčeka“ i izbjegavanje čestog brisanja i diranja svježe operirane rane (Foršek, 2017).

2.5 Popratne teškoće kod djece rođene s rascjepom

Upale uha jedan su od najčešćih zdravstvenih problema kod djece, a osobito kod djece s rascjepom usne i/ili nepca. Prema istraživanjima oko 80% djece s rascjepom pati od recidivirajućih upala srednjeg uha koje mogu, ali i ne moraju biti praćene slabijim sluhom (Kovačić, 2017). Prema Phua i sur. (2009) incidencija upale srednjeg uha kod djece s rascjepom je čak 90% čak i nakon operacije, stoga se preporuča da sva djeca s rascjepom imaju ugrađene ventilacijske cjevčice. Kod djece s rascjepom postoji veća vjerojatnost razvoja trajnog oštećenja sluha zbog ponavljajućih upala srednjeg uha, stoga se preporuča redovita kontrola ORL specijaliste-audiologa radi prevencije razvoja trajne naglušnosti (Kovačić, 2017). Uzrok tako čestih upala srednjeg uha kod djece s rascjepom nepca vezan je uz disfunkciju Eustahijeve tube, konkretnije, poremećaj otvaranja ušća tube u gornjem dijelu ždrijela, iza nosa, čija je uloga drenaža i izjednačavanje tlaka zraka u srednjem uhu. Eustahijeva tuba je normalno zatvorena, a otvara se svakih desetak sekundi ili prirodno kod gutanja. S obzirom na to da su za otvaranje tube odgovorna dva mišića čija se hvatišta nalaze na stražnjem rubu tvrdog nepca (*m. levator veli palatini*, *m. tensor veli palatini*) kod djece s rascjepom nepca ta je funkcija narušena. U tom slučaju, Eustahijeva se tuba ne može otvoriti, u srednjem se uhu nakuplja tekućina i tako dolazi do upale srednjeg uha, klinički poznata kao otitis media. Ako takvo stanje traje duže vrijeme, stvore se priraslice i dolazi do trajnog oštećenja sluha. Prema Kovačić (2017) djeci s rascjepom nepca nedostaju mišići koji otvaraju ušće Eustahijeve tube ili su postavljeni na krivom mjestu. Odrastanjem tuba se produžuje, postavlja se koso čime se štiti uho od prodiranja infekcije, a mišići, posebice *m. levator veli palatini*, počinju funkcionirati i otvarati ušće tube.

2.5.1 Ventilacijske cjevčice

Kao što je gore već navedeno, većina djece s rascjepom pati od recidivirajućih upala uha koje su posljedica disfunkcije mišića odgovornih za otvaranje ušća Eustahijeve tube. Kako bi se spriječilo nakupljanje tekućine u srednjem uhu, liječenje se provodi manjim kirurškim zahvatom u općoj anesteziji koja uključuje maleni rez na bubnjiću u koji se postavlja ventilacijska cjevčica (Ožegović, 2017).

Cjevčica može biti izrađena od čvrste plastike ili metala, te ostaje u uhu nekoliko mjeseci do godine, pa i duže. S obzirom na to da cjevčica često sama spontano ispadne, zahvat postavljanja cjevčice se ponavlja, sve dok dijete ne odraste i funkcija tube se ne uspostavi. Prema Ožegović (2017) kod djece s dugotrajnom disfunkcijom E. tube, potrebno je postaviti trajne cjevčice tzv. T-tubule koje su izrađene od fleksibilnog Silastika (materijala sličnog gumi) i imaju oblik slova T. One se postavljaju na isti način kao i obične, ali su zbog svojeg oblika fiksne i ne mogu spontano ispasti već ih odstranjuje kirurg. Zahvatu postavljanja ventilacijskih cjevčica može se pristupiti u dobi od 3 mjeseca pa nadalje.

Prema Ožegović (2017) prednosti postavljanja ventilacijskih cjevčica su :

- a) sprječavanje učestalih upala srednjeg uha, budući da je sekret koji se zadržava u srednjem uhu idealno hranilište za bakterije
- b) prevencija trajnog oštećenja sluha
- c) uredan razvoj govora

Prema Ožegović (2017) neka od najčešćih pitanja roditelja čije dijete je kandidat za postavljanje cjevčica su: kad će dijete normalno čuti, kako mogu zaštititi djetetova uha od ulaska vode, što će se dogoditi ako dijete skoči u more ili bazen bez zaštitnih čepića, smije li dijete kojem su ugrađene cjevčice letjeti avionom itd. Važno je znati da se sluh vraća u normalu odmah nakon postavljanja cjevčica i pražnjenja tekućeg sadržaja iz srednjeg uha. Što se tiče kupanja, preporučljivo je djetetu tijekom kupanja staviti zaštitne čepiće, međutim skoči li dijete u vodu bez zaštitnih čepića, neće se ništa dogoditi, ali ako dođe do curenja iz ušiju, potrebno je u uši ukapati neke od antibiotskih kapi. Također, za let avionom nema nikakvih zapreka, budući da cjevčice omogućuju uredno izjednačavanje vanjskog atmosferskog pritiska i pritiska u srednjem uhu.

2.6 Uloga stručnog tima koji sudjeluje u ranoj intervenciji djece s rascjepom

2.6.1 Uloga neonatologa

Neonatolozi su liječnici, pedijatri specijalizirani za zdravstvenu zaštitu novorođenčadi. Njihov rad nadilazi opseg rada pedijataru koji liječe uobičajene i jednostavnije bolesti i ozljede djece. Briga neonatologa počinje i prije rođenja djeteta, posebice ako postoje moguće komplikacije još za vrijeme trudnoće. Odmah po rođenju, dijagnosticiraju i tretiraju dijete, posebno ako se radi o prijevremenom rođenju djeteta ili nekom drugom medicinskom stanju te odlučuju hoće li se novorođenče smjestiti u neonatalnu jedinicu intenzivnog liječenja ili ne. (Windermere,2017)

Američka organizacija pedijataru zadužena za djecu s razvojnim teškoćama (engl. *The American Academy of Pediatrics Commite on Children With Disabilities*) objavila je nekoliko najvažnijih usluga rane intervencije koje su u nadležnosti neonatologa koji brinu o djeci s razvojnim teškoćama i njihovim obiteljima, a to su: omogućiti kućnu medicinsku njegu, biti upoznat s kriterijima za upućivanje i provođenje rane intervencije, procjenjivati i nadzirati napredak te provoditi dijagnostiku, sudjelovati u procjeni, razgovarati i savjetovati se s roditeljima, omogućiti im koordinirane medicinske usluge te zaštititi dijete i roditelje (Hauser-Cram i Warfield 2009. prema *The American Academy of Pediatrics Commite on Children With Disabilities*, 1999).

Kao što je već spomenuto, većina novorođenčadi s rascjepom po porođajnoj težini ne odstupa od prosjeka ostale djece. Uloga liječnika jest savjetovati majku, pomoći joj u hranjenju djeteta na bočicu, te pratiti djetetov napredak u težini. Dakle glavna uloga liječnika neonatologa jest omogućiti djetetu što bolju kvalitetu života, pratiti njegov napredak i planirati daljnji plan liječenja. Naravno, liječnik je tu da razgovara s roditeljima, upućuje ih, odgovara na sva njihova pitanja, nedoumice, sumnje te po potrebi umiruje, informira i educira o svim mogućim rješenjima, najnovijim medicinskim dostignućima i tehnologijama koje im mogu biti od pomoći te ih priprema na daljnje korake u nastavku liječenja. Osim toga, povezuje ih s drugim roditeljima koji imaju dijete s rascjepom. U Hrvatskoj postoji udruga roditelja djece s rascjepom - OSMIJEH u koju se također mogu uključiti, povezati s roditeljima, liječnicima, stručnjacima, informirati i na neki način utješiti i smiriti te tako spremnije prolaziti kroz sve faze liječenja.

2.6.2 Uloga otorinolaringologa - audiologa

Kronične upale srednjeg uha česti su popratni simptomi kod djece s rascjepom nepca. S obzirom na to da su infekcije uha često povezane s trajnim oštećenjem ili gubitkom sluha, nužno je redovito praćenje stanja sluha kod otorinolaringologa -audiologa. Važno je naglasiti da su danas sva djeca odmah po rođenju, još u rodilištu podvrgnuta provjeri sluha. Ukoliko ispitivanje ukaže na oštećenje sluha, ispitivanje se nastavlja metodom ABR-a (evocirani potencijali moždanog debla). ABR mjeri odzive moždanog debla na slušne podražaje kod djeteta koje spava. Na taj se način dobiju objektivni podaci o stanju sluha novorođenčadi. Kad dijete napuni šest mjeseci, može se izvršiti tzv. bihevioristička audiometrija kojom se u posebnim uvjetima promatra reakcija djeteta na zvuk npr. okretanje glave prema izvoru zvuka (Kovačić, 2017). Dakle, kod djece s rascjepom uslijed niza upala uha može uslijediti oštećenje sluha koje može varirati od blažeg do potpunog gubitka sluha. Iz tog razloga bitno je praćenje stanja sluha kroz dulje vrijeme. Osim sluha, prema Anderson i sur. (2010) u tablici su navedene još neke ključne uloge otorinolaringologa i audiologa u ranoj intervenciji djece s razvojnim teškoćama (Tablica 1).

DOB	INTERVENCIJA
Rođenje – 1 mjesec	<ul style="list-style-type: none">• Kod nekih sindroma (npr. Pierre Robin sindrom) procjenjuje za prohodnost dišnih puteva, pozicionira se nazofaringealna sonda, radi se traheotomija i dr, ovisno o potrebi• Procjena statusa srednjeg uha (prisutnost tekućine, infekcija)• Procjena sluha (ABR / otoakustička emisija)
1-5 mjeseci	<ul style="list-style-type: none">• Praćenje statusa dišnih puteva (intervenirati po potrebi)• Procjena statusa srednjeg uha• Procjena sluha ako već nije učinjena
5-15 mjeseci	<ul style="list-style-type: none">• Praćenje dišnih puteva nakon zatvaranja nepca kod Pierre Robin ili nekog drugog sindroma• Postavljanje ventilacijskih cjevčica ukoliko je prisutna tekućina u srednjem uhu• Medicinsko upravljanje za tekućinu u uhu ili infekcije ako postoje ventilacijske cjevčice• Procjena sluha u dobi od 6-7 mjeseci te praćenje stanja sluha svakih 6 mjeseci
16 - 24 mjeseci	<ul style="list-style-type: none">• Procjena stanja dišnih puteva• Praćenje stanja srednjeg uha i procjena sluha najmanje svakih 6 mjeseci te zamjena ventilacijskih cjevčica po potrebi

<p>2-5 godina</p>	<ul style="list-style-type: none"> • Procjena stanja dišnih puteva (uzeti u obzir polisomnogram ako su prisutni simptomi opstruktivne apneje za vrijeme spavanja, posebice kod djece s manjom čeljusti, ravnijim kostima srednjeg lica, većim tonzilama itd) • Korekcija nosa zbog devijacije nosnog septuma • Adenotominja • Nadzor nad stanjem sluha, do 3 godine provjeravati svakih 6 mjeseci, a kasnije svakih 6-12 mjeseci, po potrebi • Ako se stanje u ušima već dulje od 18 mjeseci ventilira samo, treba razmisliti o uklanjanju ventilacijskih cjevčica • Procjena velofaringealnog sfinktera nazalnom endoskopijom (u suradnji s logopedom) • Razmisliti o kirurškom zahvatu produljenja nepca uslijed velofaringealne insuficijencije
<p>6-21 godina</p>	<ul style="list-style-type: none"> • Procjena stanja dišnih puteva (uzeti u obzir polisomnogram ako su prisutni simptomi opstruktivne apneje za vrijeme spavanja, posebice kod djece s manjom čeljusti, ravnijim kostima sredine lica, većim tonzilama itd) • Korekcija nosa zbog devijacije nosnog septuma • Adenotominja • Nadzor stanja sluha, do 3 godine provjeravati svakih 6 mjeseci, a kasnije svakih 6-12 mjeseci, po potrebi sve dok se nalazi o stanju sluha ne budu mijenjali 2 godine uzastopno • Razmisliti o kirurškom zahvatu produljenja nepca uslijed velofaringealne insuficijencije • Ako se stanje u ušima, već dulje od 18 mjeseci sanira samo, treba razmisliti o uklanjanju ventilacijskih cjevčica • Procjena velofaringealnog sfinktera nazalnom endoskopijom (u suradnji s logopedom) • Razmisliti o kirurškom zahvatu produljenja nepca uslijed velofaringealne insuficijencije

Tablica 1. Intervencije otorinolaringologa i audiologa prema dobi djeteta (preuzeto iz Anderson i sur., 2010, str. 37)

2.6.3 Uloga ortodonta

O ulozi ortodonta u ranom periodu liječenja djeteta s rascjepom govori se u dijelu pretkirurškog ortodontskog liječenja pa će sada biti riječi o njegovoj ulozi u kasnijoj dobi djeteta.

Prema Knežević (2017) u dobi između 7 i 9 godina, u dogovoru s ortodontom, radi se tzv. osteoplastika grebena gornje čeljusti, odnosno koštano spajanje rascijepljenih segmenata gornje čeljusti. Ta je operacija preduvjet za uspostavljanje dobrih međučeljusnih odnosa i raspored

zubi. Nakon osteoplastike dijete je i dalje pod kontrolom ortodonta, a ortodontska terapija često traje godinama. Kod manjeg postotka djece s rascjepom nepca može doći do zaostajanja u rastu gornje čeljusti, pa je prividno donja čeljust naglašenija u odnosu na preostali dio lica (Knežević, 2017). Nakon prestanka rasta djeteta, u dogovoru s ortodontom, može se pristupiti operaciji tzv. osteotomija gornje čeljusti, kojom segornja čeljust postavlja tako da gornji zubi preklapaju donje.

2.6.4 Uloga medicinskih tehničara

Kod djece rođene s rascjepom medicinske sestre igraju vrlo važnu ulogu u svim fazama liječenja brinući se o njezi i hranjenju djeteta prije i poslije operacije (Foršek, 2017). Medicinske sestre brinu o tome da djeca na dan operacije budu kvalitetno pripremljena. Na dan operacije, najmanje 6 sati prije, djeca ne smiju ništa primiti na usta. Kod dojenčadi, zadnji je obrok najčešće u 02:00 sata u jutro na dan operacije. Nakon toga, do operacije ne smije uzeti niti vodu. Medicinske sestre su one koje uče majke o njezi djeteta, u ovom slučaju njezi djeteta s rascjepom. Njihova je uloga educirati roditelje, ohrabriti ih i informirati o svim pitanjima vezanim za higijenu i njegu usne šupljine nakon operacije. Prema Foršek (2017) ranu se najčešće čisti fiziološkom otopinom, te se nanese *Chloramphenicol* mast (*Bivacyn* ili *Bepanthen* krema), 2-3 puta na dan. Funkcija masti je antibiotska i mehanička- sprječava upalu i čisti ranu sprečavajući nastanak kraste. Vlažnom krpicom ili gazom mehanički se čisti donja i gornja usna od nakupljene hrane i naslaga. Mjesec dana nakon operacije mogu se početi koristiti gelovi koji sprečavaju nastanak ožiljka. Također, preporuča se da se ožiljak zaštititi od sunca zaštitnim faktorom većim od 50 što naročito vrijedi za proljeće i ljeto (Foršek, 2017).

2.6.5 Uloga logopeda

Uloga logopeda kao člana multidisciplinarnog tima stručnjaka kod djece s rascjepom započinje odmah nakon rođenja. Njegova uloga je odmah po rođenju djeteta razgovarati s oba roditelja, posebice s majkom, umiriti ju nakon prvotnog šoka i pripremiti na sve ono što slijedi odgovarajući joj na sva postavljena pitanja. Dakle, prvotna uloga logopeda je pomoći roditeljima razgovorom i savjetima kako prihvatiti svoju bebu te ih pripremiti na moguće teškoće na koje njihova beba može naići, a tiču se ponajprije govora i hranjenja. Također, važno je roditelje uputiti da kroz igru s djetetom usna šupljina za dijete predstavlja osjećaj

ugode, a ne nelagode (Dembitz, 2017). S obzirom na to da su djeca s rascjepima neprestano izložena različitim pregledima usne šupljine, često puta razvijaju averziju prema bilo kakvom približavanju usnama i usnoj šupljini, stoga je iznimno važno ostvariti osjećaj ugone na tako osjetljivom području. Kada govorimo o razvoju govora, vrlo veliku i važnu ulogu igra emocionalno stabilna majka koja u tim ranim danima treba podršku logopeda i cijelog stručnog tima (Knežević, 2014). Dakle, sve gore navedeno predstavlja neke od mnogih predoperativnih uloga logopeda kao člana multidisciplinarnog tima koji sudjeluje u ranoj intervenciji djece s rascjepom. Zorić (2014) navodi da postoperativno logoped upućuje roditelje o načinu razvijanja orofacijalne muskulature, potiče vokalnu igru te predgovorne i predjezične vježbe koje igraju važnu ulogu u razvoju govora i jezika te, ukoliko je to potrebno, potiče vježbe žvakanja i pravilnog disanja. Konačno, logopedi su stručnjaci koji djeci s rascjepom pomažu u razvoju urednog govora. Naravno, bitno je vrijeme početka terapije. Što se prije započne s tretmanom, veća je vjerojatnost da će i rezultati biti bolji. Važno je naglasiti da je terapija dugotrajna i da su ponekad potrebne godine terapije kako bi se postigao dobar govor, posebice ako uz rascjep postoje još i problemi sa sluhom. Dijete koje slabije čuje ne može imitirati govor okoline pa je zato razvoj govora usporeniji. Iz toga proizlazi važnost suradnje logopeda s otorinolaringologom koja igra ključnu ulogu u razvoju govora i jezika (Knežević, 2014).

2.6.6 Uloga roditelja

Roditelj je važna karika u rehabilitacijskom lancu. Kao što stručnjaci odrađuju svoje zadatke, tako i roditelji trebaju odraditi svoje zadatke, a oni se uz ljubav, brigu i pažnju prema svom djetetu odnose na dobru suradnju i praćenje uputa koje su im dane od strane stručnog tima. S obzirom na to da je roditelj taj koji od svih stručnjaka provodi najviše vremena sa svojim djetetom, logično je zaključiti da je njegova zadaća jednako važna kao i zadaća drugih članova multidisciplinarnog tima. Roditelj nije i ne može biti terapeut svome djetetu, on je prije svega roditelj, a biti roditelj je nezamjenjiva uloga. S obzirom na to da roditelj provodi najviše vremena s djetetom, on ga dobro poznaje i razumije njegove potrebe, prati napredak i uočava stvari koje mogu puno pridonijeti u terapiji, njenim ciljevima i intervencijama. Nakon prvotnog šoka bitno je da roditelj prihvati situaciju, otkloni sve sumnje, strahove i osjećaje krivnje za djetetovo stanje te sagleda situaciju s pozitivne strane. Smiren i pozitivan roditelj svakako će doprinijeti razvoju djeteta. Djeca uče imitacijom. Za vrijeme smijeha i igre dijete spontano imitira majku, njene pokrete lica, jezika i usana, glas, te na taj način potiče razvoj govora, fine

motorike govornih organa, te auditivne i vizualne percepcije. Na taj se način vrlo rano potiče razvoj osnovnih govornih funkcija u periodu ključnom za uredan razvoj jezika i govora (Dembitz, 2017). Djeca s rascjepom jednaka su svojim vršnjacima. Razlikuju se samo u jednoj fazi svojega života, u ranom djetinjstvu kad traže više brige i pažnje. To treba imati na umu. Da bi se uredno razvijalo, dijete prvenstveno mora biti sretno i zadovoljno, a tome prethode sretni i zadovoljni roditelji. Stoga svim članovima stručnog tima prioritet treba biti osmijeh na licu djeteta, ali i njihovih roditelja.

3 RAZVOJ GOVORA KOD DJECE S RASCJEPIMA

Kod djece s rascjepom usne i/ili nepca postoji veći rizik za kašnjenjem u razvoju govora i jezika u odnosu na uredan razvoj (Scherer i sur. 2013. prema Chapman, Hardin -Jones, Schulte, Halter, 2001; Hardin -Jones, Jones, 2005; Scherer, D' Antonio, Kalbfleisch, 1991). U ranom razvoju djece s rascjepima identificirano je nekoliko milijokaza vezanih za razvoj jezika i govora koji ukazuju na razlike između djece urednog razvoja i djece rođene s rascjepom. Navedene razlike odnose se na varijabilnost u broju produkcije konsonanata (posebno napetijih), složenost brbljanja, kasniju pojavu prve riječi sa značenjem te sporiji razvoj rječnika (Scherer, Boyce, Martin, 2013 prema Chapman, Hardin -Jones, Halter, 2003; Jones, Chapman, Hardin- Jones,2003). Istraživanja su pokazala da djeca s rascjepima vokaliziraju jednako često kao i djeca urednog razvoja, ali se razlikuju u složenosti ranih vokalizacija i vremenu pojavljivanja prve riječi (Scherer, Williams, Proctor-Williams, 2008). „U osoba s rascjepom nepca i/ili usne promijenjeni odnosi usne i nosne šupljine uzrokuju poteškoće u verbalnoj komunikaciji i nakon primarne palatoplastike.“(Dembitz, Knežević, 2010, str 52.) Patologija govora očituje se na razini proizvodnje glasova, predodžbe o glasu i na razini rezonancije, dok se razvoj jezika i svih njegovih sastavnica uglavnom odvija uredno. Naravno, kad se radi o pridruženim oštećenjima, javljaju se i problemi na fonološkoj razini, onemogućen je razvoj pravilne strukture riječi i dr. (Dembitz, Knežević, 2010). Prema Dembitz i Knežević (2010) napretkom medicine, unapređenjem rane intervencija, logopedске i ortodontske terapije, možemo reći da danas gotovo 80% djece s orofacijalnim rascjepom ima potpuno ili gotovo potpuno uredan govor. Kvaliteta saniranja rascjepa proporcionalna je kvaliteti govora. Bitno je naglasti da su evidentirane poteškoće tijekom razvoja govora kod djece s rascjepima slične onima kroz koje prolaze djeca urednog razvoja, međutim kod djece s rascjepima one su učestalije, jačeg intenziteta i otpornije na terapiju. Stručna logopedska intervencija kod djece s

rascjepima započinje odmah nakon rođenja. Uloga logopeda jest pratiti faze ranog fiziološkog razvoja kako bi poticanjem ranog razvoja utjecali i prevenirali moguće govorno-jezične teškoće koje bi se mogle pojaviti kasnije.

3.1 Jezično - govorni kalendar

Razvoj govora složen je proces u kojem se različiti modaliteti fizioloških, govornih i jezičnih procesa susreću i objedinjuju. Dakle, govor je skup različitih sastavnica (fonacija, prozodija, artikulacija, jezična baza) koji su u određenim odnosima, a određen je njima samima i njihovim odnosima (Dembitz, 2017). Upravo zato, kada govorimo o govornim poremećajama, govorimo o svim segmentima koji su zahvaćeni. „Razvoj glasova uvjetovan je psihofiziološkim sazrijevanjem i prati cjelokupni razvoj govora, a odvija se prema zakonitostima koje imaju univerzalne karakteristike s obzirom na prirodu izgovora pojedinih glasova.“(Dembitz, Knežević, 2010, str.52). Znajući da veliki broj faktora utječe i/ili mijenja prirodan razvoj govora i jezika, rana dijagnostika i adekvatna rehabilitacija ključne su za rješavanje i prevenciju različitih govorno-jezičnih poremećaja.

Djeca su odmah nakon rođenja izložene govoru. Naravno, to uključuje samo onu populaciju djece koja imaju uredan sluh. Kao što je već spomenuto, djeca rođena s rascjepom nepca često puta imaju komplikacije sa sluhom pa se razvoj govora uglavnom odvija nešto kasnije od predviđenog. U nastavku slijedi prikaz razvoja govora kod djece urednog razvoja.

Djeca već vrlo brzo, čak nakon trećeg dana života počinju razlikovati govor od drugih zvukova okoline, te se mogu usredotočiti na njega i po glasu raspoznati bliske osobe (Kuvač Kraljević, Kologranić Belić, 2015 prema Sharp, Hillenbrand, 2008).

Ključna obilježja ranog predjezičnog razdoblja koja prethode razvoju govora, a javljaju se unutar prvih 6 mjeseci života su:

- u prvim tjednima nakon rođenja dijete proizvodi vegetativne zvukove i refleksivni plač
- nakon prvog mjeseca života prepoznaje vokale i male razlike između konsonanata (npr razlikuje *pa* od *ba*, *ba* od *da* i sl.)
- između 6. i 8. tjedna počinje kombinirati vokale i guturalne glasove. S obzirom na položaj djeteta u toj dobi, najčešće ležeći na leđima, položaj jezika i larinksa omogućuje

proizvodnju guturalnih glasova *k, g, h*. Tu fazu nazivamo gukanje i obično se javlja u interakciji dojenčeta s odraslim

- oko 16. tjedna javlja se smijeh
- između 16. i 13. tjedna javlja se vokalna igra. Dojenče u tom periodu osvještava svoje vokalne organe, igra se njima te proizvodi različite vokale i konsonante imitirajući zvukove koje čuje u svojoj okolini (Kuvač Kraljević, Kologranić Belić, 2015 prema Sharp, Hillenbrand, 2008).

Bitno je naglasiti da vokalizacija koja je gore opisana nije intencijska niti svjesno kontrolirana. Miljokazi koji slijede nakon prvih 6 mjeseci života prototipno su jezični, odnosno preteče su i nagovjestitelji jezične proizvodnje (Kuvač Kraljević, Kologranić Belić, 2015 prema Macnamara, 1984). Ključni miljokaz nakon tog perioda je pojava brbljanja. Ono se ostvaruje kroz dvije faze:

- a) reduplicirano brbljanje (npr. *da-da- da-da, ba- ba- ba- ba*) – ono se javlja između 6. i 9. mjeseca života
- b) nereduplicirano brbljanje (npr. *ba-ma-po*) – javlja se oko 8. do 9. mjeseca života

Nakon brbljanja, oko 12. mjeseca života, dijete proizvodi duge nizove neredupliciranih slogova, prateći intonaciju i ritam jezika kojim je okruženo. Nakon toga započinje faza koju popularno nazivamo žargon ili intonacijsko brbljanje iz koje će se kasnije razviti dugoočekivana pojava prve riječi sa značenjem. Pojava prve riječi očekuje se oko prvog rođendana, odnosno između 12. i 18. mjeseca, a njena pojava u razvoju govora predstavlja granicu predlingvističke i lingvističke faze (faze kada se govor počinje razvijati) (Dembitz, 2017).

Važnost poznavanja jezično - govornog kalendara i period prije pojave prve riječi vrlo je važan za govorni razvoj djeteta. Sva djeca prolaze iste faze u razvoju govora, međutim kod neke djece se uviđaju kašnjenja u pojavi istih. Djeca s rascjepom nepca i/ili usne spontano slabije razvijaju vokalnu igru koja je važna za pokretljivost organa za govor. Također, djeca s rascjepom razlikuju se od svojih vršnjaka u učestalosti izvođenja kanoničkog sloga. Njihovo brbljanje obiluje nazalnim prizvukom i grlenom tvorbom glasova. Tek nakon operacije ove bebe pokazuju napredak u tvorbi glasova i stvaranju kanoničkog sloga (Dembitz, 2017).

3.2 Poticanje jezično – govornog razvoja kod djece s rascjepima

Za razvoj govora djetetu je potrebna govorna okolina. „Važno je uočiti da prije nego što počne govoriti dijete mora usvojiti niz znanja i vještina, koje će mu omogućiti da postane komunikacijski aktivno i “pripremi se” za usvajanje jezika“ (Ljubešić, Ceganec, 2012, str. 36). Poznato je da djetetov mozak funkcionira bitno drugačije od odraslog, te je tako i dalje neobjašnjiva moć djetetova mozga u učenju tijekom prve godine života. Osim govornih poticaja, ne smijemo zanemariti i one negovorne, u prvom redu intonaciju, boju glasa, disanje, geste, mimiku lica, kasnije i kašljanje, žvakanje, izvođenje zvukova jezikom kao npr. coktanje, mljacaknje i dr. kojima je dijete svakodnevno izloženo. Sve su to vještine koje prethode jezično-govornom razvoju. Dakle, ukoliko logoped u spontanoj interakciji između roditelja i djeteta uoči nedostatak gore navedenih negovornih vještina, važno je da roditelje osvijesti i poduči o tome. Dijete od samog rođenja komunicira s roditeljima na različite načine, a roditelj to mora uočiti i odgovarati na njegovu komunikaciju, na njegove osmijehe, mrštenja, mahanje ručicama i ostale pokrete. Taj jezik koji se razvija između roditelja i djeteta popularno nazivamo – gestovna komunikacija. Geste pokazivanja, dohvaćanja i davanja, roditelji spontano koriste u svakodnevnoj komunikaciji i interakciji s djetetom. Imitacija igra važnu ulogu u usvajanju glasova. Dijete imitira sve ono što čuje u svojoj okolini, najčešće je to majčin glas dok mu se obraća govorom ili pjevom, osmijehom i različitim mimikom lica. Bez obzira na uzrok koji može narušiti uredan razvoj govora, bitno je naglasiti da s djetetom treba razgovarati i komunicirati i dok ono još ne govori. (Zorić, 2014).

Igra je djetetovo najprirodnije okruženje u kojem najlakše i najbrže uči, stoga, jezično-govorni razvoj najjednostavnije poticati kroz igru od najranije dobi. Slijedi tablica (*Tablica 2*) u kojoj su jasno prikazani primjeri aktivnosti za poticanje jezično govornog-razvoja po dobi (ASHA, 2017)

AKTIVNOSTI ZA POTICANJE JEZIČNO-GOVORNOG RAZVOJA

Od rođenja do 2 godine

- Poticati dijete da proizvodi vokale i kombinira suglasnike s vokalima kao npr. 'ma', 'ba', 'da'
- Poticati češće ostvarivanje kontakta očima potkrijepljenim različitim vokalizacijama
Imitacija djetetovih ponašanja i vokalizacija mijenjajući intonaciju.
- Učenje djeteta da imitira druge (pljeskanje, slanje poljubaca i igranje igara s prstima)
- Razgovor tijekom dnevnih aktivnosti (kupanje, hranjenje, oblačenje,...)
- Imenovanje boja, brojanje

- Korištenje gesta (mahanje, gesta za 'dođi', 'daj',...)
- Oponašanje životinja, radnji, događaja,....
- Proširivanje djetetovih iskaza riječima koje su djetetu poznate npr. *'Evo majke, mama te voli, gdje je dijete?'*
- Čitanje djetetu (često 'čitanje' opisuje slike u slikovnici. Razgovor s djetetom *'Što je ovo? Vidi patkicu!'*)
- Poticanje imenovanje, usvajanje novih riječi i upućivanje na poznate predmete na slici

2 do 4 godine

- U komunikaciji s djetetom koristiti jednostavne i kratke iskaze
- Ponoviti djetetov iskaz i proširiti ga *'Želim sok, imam sok, imam sok od jabuka. Želiš sok od jabuka?'*
- Pomaganje djetetu u razumijevanju i postavljanju pitanja kroz igru. Npr. pitalica dane.,. Postavljajnje pitanja poput *'Jesi li dječak?'*, *'Jesi li pjevač?'*, *'Može li svinja letjeti?'*
- Postavljanje pitanja koja zahtijevaju izbor. *'Želiš li jabuku ili naranču?'*, *'Želiš li nositi crvenu ili plavu košulju?'*
- Proširivanje rječnika (npr. domišljanje riječi i utvrđivanje što možemo raditi s njima, npr *'Ovo je moj nos, mogu mirisati cvijeće, čokoladu i limun.'*
- Pjevanje i recitiranje jednostavnih pjesmica koje obiluju ritmom i rimom.
- Kroz fotografije poznatih ljudi i mjesta, poticati dosjećanje na temelju kojeg treba ispričati što se tamo dogodilo ili osmisliti novu priču

4 do 6 godina

- Obratiti pozornost kad dijete započne govoriti, koliko god je to moguće
- Paziti na pozornost djeteta prije nego što započnete govoriti
- Poticati i pohvaljivati sve pokušaje govora.
- Pauzirati nakon govora. Tako dijete ima šansu za nastavak razgovora.
- Nastaviti s proširivanjem rječnika.
- Razgovarati o prostornim odnosima (prvi, srednji i zadnji, desni i lijevi) i suprotnostima.
- Igra 'Pogodi tko sam/što sam'. Dijete prepoznaje ono što mu je opisano: *'Koristimo ga kad čistimo pod'* (metla). *'Hladno, slatko i dobro za desert'* (sladoled).
- Kategoriziranje pojmova. Odrediti ono što ne pripada skupini sličnih predmeta.
- Poticati dijete da daje upute
- Igranje uloga
- Razgovor o likovima. *Jesu li sretni ili tužni?* Zamoliti dijete da kaže što se dogodilo u priči.
- Razgovor tijekom svakodnevnih aktivnosti (npr. u kupovini, razgovarati o tome što ćete kupiti, koliko vam je potrebno i za što će vam poslužiti. Razgovarati o veličini (velikom ili malom), obliku (dugom, okruglom, kvadratnom) i težini (teških ili laganih) pakiranja.)

Tablica 2. Aktivnosti za poticanje jezično-govornog razvoja ovisno o dobi (ASHA, 2017)

Prema ASHA-i kašnjenje u pojavi brbljanja te nedostatna raznolikost na razini konsonantske produkcije tijekom predlingvističkog razdoblja povezani su s kašnjenjem u razvoju govora i jezika. Rana intervencija može smanjiti utjecaj tih čimbenika na razvoj komunikacijskih vještina dojenčadi i malog djeteta (Scherer, Kaiser, 2007). Najvažniji cilj rane intervencije kod dojenčadi i male djece s rascjepom usne i nepca jest pomoći im razviti govor povećanjem konsonantnog inventara, ekspresivnog rječnika te poučavanjem pravilnog oralnog protoka zraka koji prethode pojavi prvih artikuliranih frikativa, npr. frikativa H (Hardin-Jones, Chapman i Scherer, 2006; Trost-Cardamone, 2013.).

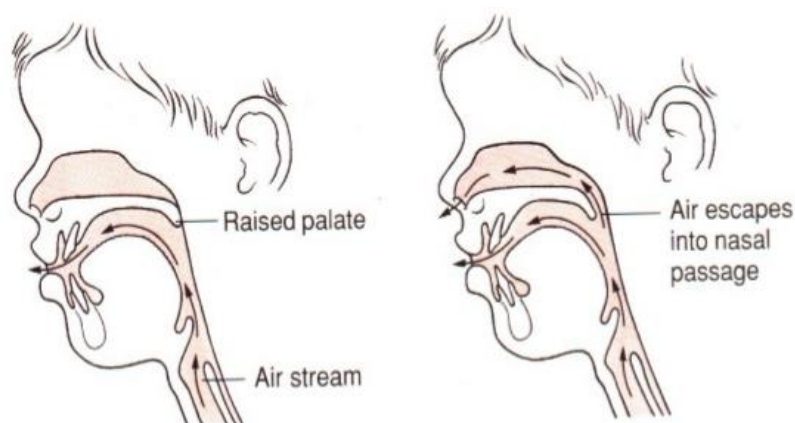
Obrazovanje roditelja igra bitnu ulogu u ranoj intervenciji. Zadaća logopeda je savjetovati roditelje o očekivanim posljedicama i djelovanjima rascjepa na govor. Također roditelje treba poticati da s djetetom ostvaruju dobru komunikaciju. Istraživanja su pokazala da programi za ranu intervenciju provedeni u roditeljstvu olakšavaju razvoj govora i jezika kod djece s rascjepom nepca (Scherer, D'Antonio i McGahey, 2008).

3.3 Karakteristike govora djece s rascjepima

Jedan od najbitnijih ciljeva kod djece rođene s rascjepima jest omogućiti im uredan i razumljiv govor. Prema Van Lierde i sur. (2010) razumljivost je proizvod niza interaktivnih procesa, uključujući artikulaciju, fonaciju, rezonanciju i prozodiju, a ujedno predstavlja i najvažniju mjeru kvalitete govora. Govor djece s rascjepom nepca često je karakteriziran poremećajem rezonancije, artikulacije i fonacije. Ta tri aspekta mogu negativno utjecati na cjelokupnu razumljivost govora, ali i na socijalne vještine i emocionalni razvoj djeteta (Schuster i sur. 2006). Zbog svega navedenog može se zaključiti da razumljiv govor predstavlja primarni cilj svih kirurških i terapijskih intervencija. Kod rascjepa usne, nakon operativnog zahvata obično nema većih govornih odstupanja. Ako postoje onda su to uglavnom odstupanja vezana za glasove koji nastaju zatvaranjem gornje i donje usne - bilabijale *p*, *b* i *m*. Osim tih glasova, postoje i teškoće kod produkcije glasova koji se tvore pomoću usana, konkretno radi se o glasovima *š*, *ž*, *ć*, *č*, *dž*, *đ*. Kod rascjepa nepca, problemi s izgovorom glasova su nešto izraženiji. Uz artikulacijske teškoće, javljaju se i poremećaji rezonancije poput pojačane nazalnosti. Ta djeca često nastoje stvoriti neke kompenzacijske mehanizme za suzbijanje nazalnosti, međutim većinom neuspješno (Aras, 2014).

3.3.1 Poremećaj rezonancije

Rezonancija je osobina krutih tijela i šupljina ispunjenih zrakom koje pod utjecajem zvuka iz okoline počínju titrati. U tijelu čovjeka važne rezonantne šupljine su faringealna, oralna i nazalna. Zvuk nastao titranjem glasnica u farinksu prolazi kroz šupljinu ispunjenu zrakom, stijenka šupljine vibrira i tako nastaje rezonancija. Prema Aras (2014) tijekom govora, usna i nosna šupljina se razdvajaju podizanjem i usmjeravanjem mekog nepca prema stražnjem zidu farinksa stvarajući tako velofaringealni sfinkter (Slika 9). Taj nam je prolaz važan pri tvorbi nazaliziranih glasova, konkretno u hrvatskom jeziku glasova *n*, *m* i *nj* kod kojih se velofaringealni sfinkter otvara, dok se prilikom tvorbe svih ostalih glasova, taj isti prolaz zatvara. Na taj se način kontrolira prolaz zračne struje kroz usnu i nosnu šupljinu. Kod djece s rascjepom nepca, posebno mekog nepca, velofaringealni sfinkter ne može se zatvarati i podizati, te na taj način kontrolirati protok zraka, stoga govor djece s rascjepom često puta ima nazalizirani prizvuk. Takav se govor često opisuje kao *rhinolalia*. *Rhinolalia* predstavlja neadekvatan izgovor glasova koji zbog nemogućnosti kontrole velofaringealnog sfinktera dovodi do nazalnog izgovora svih glasova te na taj način narušava i smanjuje razumljivost govora. Unatoč pravovremenoj intervenciji često se puta nepce operira nakon što je govor već djelomično razvijen, dakle oko treće godine. Dijete je do tog vremena već stvorilo neki kompenzacijski mehanizam, pa je zadaća logopeda vježbati i jačati mišiće mekog nepca s ciljem stvaranja pregrade između usne i nosne šupljine i oslobađanje od prethodno usvojenih pogrešnih artikulacijskih mehanizama (Dembitz, Knežević, 2010).



Slika 9. Prikaz uredne funkcije velofaringealnog sfinktera: položaj mekog nepca tijekom govora (lijevo); položaj mekog nepca u opuštenom stanju (desno) (preuzeto s <https://www.slideshare.net/vasanramkumar/cleft-lip-and-palate-ppt>)

3.3.1.1 Nazalnost

Nazalnost je tip rezonancije koji se pojavljuje pri normalnoj proizvodnji glasa, a definira se kao kontrola između oralne i nazalne rezonancije. Odnosi se na percipirani nazalni prizvuk tijekom produkcije određenih glasova, a nastaje uparivanjem oralne i nazalne rezonantne šupljine (Sweeney, 2011). Kod djece rođene s rascjepom nepca prisutan je nazalni prizvuk koji je posljedica slabije funkcije velofaringealnog sfinktera. Velofaringealni sfinkter predstavlja mehanizam koji uključuje mišićne, tetivne strukture koje moraju funkcionirati usklađeno među sobom, a i s ostalim artikulatorima (usne, jezik, donja čeljust, respiracijski sustav i grkljan) s ciljem pravilnog usmjeravanja zraka omogućujući na taj način pravilnu produkciju glasova (Aras, 2014).

Prema Sweeney (2011) nazalnost dijelimo na: hipernazalnost, hiponazalnost, zatvorenu nazalnost (franc. "*cul-de-sac*" rezonancija) i miješanu nazalnost.

Hipernazalnost

Hipernazalnost je pojava prekomjerne nazalne rezonancije koja se percipira tijekom produkcije govora. Proizlazi iz prekomjernog povezivanja oralnih i nazalnih rezonancijskih šupljina kad je velofaringealni sfinkter u otvorenoj poziciji (Sweeney, 2011). Glavna uloga mekog nepca jest odvajanje usne i nosne šupljine, a ukoliko je ta funkcija poremećena, rezonantna se šupljina povećava i proširuje na nosnu i tako dolazi do povećane nazalnosti. Prema Aras (2014) djeca kod koje je hipernazalnost prisutna još od rođenja, ne mogu ostvariti intraoralni tlak ni aerodinamičke uvjete neophodne za usvajanje uredne artikulacije. Konkretno, „hipernazalnost se najjače percipira pri izgovoru vokala i konsonanata koji su fonetski slični vokalima: kod likvida *l*, *r* i poluvokala *v* i *j*“ (Aras, 2014, str. 46).

Hiponazalnost

Hiponazalnost je rezultat umanjene ili odsutne nazalne rezonancije pri produkciji suglasnika koji su po prirodi nazalni - nazali. To se obično događa zbog smanjene veličine velofaringealnog sfinktera ili nazalnog dišnog puta, što se češće može očekivati kod djece s povećanim adenoidima, tonzilama (Sweeney, 2011 prema Peterson- Falzone, Hardin Jones i Karnell, 2010) dok kod odraslih razlog može ležati u mogućem razvoju tumorskih tvorbi (Aras, 2014). Uzrok opstrukcije u nosu često je rinitis (alergijski, infektivni ili hiperreaktivni) koji dovodi do edema sluznice i na taj način ometa dišne puteve, a rjeđe se radi o benignim ili

malignim tvorbama te devijacijama septuma. Kod hiponazalnosti najčešće su promijenjeni glasovi koji za produkciju zahtjevaju da su usna i nosna šupljina povezane i da zračna struja slobodno prolazi kroz nos, a to su nazalizirani glasovi *m*, *n* i *nj* (Aras, 2014).

Zatvorena nazalnost (franc. "*cul-de-sac*" rezonancija)

Cul -de-sac u prijevodu s francuskog znači „slijepa ulica“. U ovom slučaju radi se o rezonanciji koja je uzrokovana adenoidnim vegetacijama koje mogu biti toliko velike da ispunjavaju cijeli epifarinks i u potpunosti zatvaraju obje stražnje nosne otvore-hoane, kroz koje komuniciraju nosna šupljina i epifarinks. To dovodi do denazaliziranog govora koji je u literaturi poznat pod nazivom *cul-de-sac* rezonancija (Aras, 2014), a u hrvatskom prijevodu najčešće se prevodi kao “zatvorena nazalnost“. Auditivno, postoji mala razlika između hiponazalnosti i *cul-de-sac* rezonancije. Iako razlika nije tako uočljiva niti perceptivno niti akustički, *cul-de-sac* rezonancija je opisana kao varijacija hiponazalnosti od koje se razlikuje samo po mjestu nazalne opstrukcije (Sweeney, 2011 prema McWilliams, Morris, Shelton, 1990). Perceptivno, *cul-de-sac* rezonanciju povezujemo s osobama s grloboljom koje zbog toga govore prigušenim glasom odajući dojam kao da dok govore drže "vrući krumpir u ustima" (Sweeney, 2011 prema Sell, Grunwell, 2001).

Miješana nazalnost

Prema Sweeney (2011) miješana nazalnost opisuje kombinaciju dvije vrste nazalnosti, prisutnost hiper i hiponazalnosti ili kombinaciju hipernazalnosti i *cul-de-sac* rezonancije. To se najčešće očituje kod osoba s velofaringealnom insuficijencijom i nekom vrstom nazalne blokade koju mogu uzrokovati povećane tonzile i adenoidi.

Kod djece s rascjepom nepca prisutna je pojačana nazalnost tijekom govora koja je posljedica slabije funkcije velofaringealnog sfinktera koji se otvara i zatvara u skladu s različitim govornim i negovornim funkcijama. S obzirom na to da velofaringealni sfinkter sudjeluje u ispravnoj produkciji glasova, nije samo struktura koja određuje nazalnost ili boju glasa, već pripada skupini artikulatora, organa koji sudjeluju u proizvodnji govora (Aras, 2014).

3.3.2 Artikulacijski poremećaji

Prema Aras (2014) djeca rođena s rascjepom nepca imaju najizraženije artikulacijske pogreške pri tvorbi konsonanata za čiju je produkciju u usnoj šupljini potrebno stvoriti visoki tlak. Tvorba konsonanata tvori se na nekoliko osnovnih načina. Frikativi nastaju prolaskom zračne struje kroz uske otvore artikulatora, uglavnom u prednjem dijelu usne šupljine pritom tvoreći karakteristični šum po kojem ih prepoznamo. Okluzivi ili praskavi konsonanti nastaju poput praska kako i samo ime kaže. Zračna struja prolazeći kroz usnu šupljinu nailazi na zapreku koja se pod pritiskom naglo otvara. Kod djece s rascjepom nepca, česti su poremećaji izgovora glasova odnosno artikulacijski poremećaji, iz razloga što zračna struja bježi kroz nos te se teško postiže dovoljan tlak zraka u usnoj šupljini koja bi omogućila pravilnu proizvodnju određenih konsonanata. Kod neke djece s rascjepom govor nije toliko narušen jer je mjesto tvorbe glasova sačuvano, stoga je govor, unatoč prisutnoj nazalnosti, razumljiv. Druga djeca, u nastojanju da kompenziraju narušenu funkciju velofaringealnog sfinktera, traže druga mjesta artikulacije gdje još uvijek mogu postići dovoljan tlak i na taj način mijenjaju mjesto artikulacije prema unatrag i dolje, kako zrak ne bi pobjegao kroz nos. Na taj način mjesto tvorbe frikativa je umjesto u prednjem djelu usne šupljine, straga, lingva-palatalno ili faringealno, a produkcija okluziva se premješta glotalno. Glotalni okluzivi tako zvuče poput bezglasnog kašlja ili stenjanja, a nastaju na razini glotisa spajanjem glasnica, pojačavajući tako tlak zraka ispod te razine, stvarajući bolus zraka, koji potom naglim otvaranjem glotisa propuštaju. Faringealni frikativi nastaju postavljanjem baze jezika prema stražnjoj stijenci ždrijela, a katkad i pomicanjem stijenki ždrijela prema naprijed što dovodi do stvaranja uskog otvora kroz koji prolazi zračna struja pokušavajući proizvesti frikative (Aras, 2014).

Prema Dembitz i Knežević (2011) najučestalija izgovorna pogreška je distorzija glasova, pri kojoj su najviše zahvaćeni frikativi (s, z, š, ž, f). Zatim slijede distorzije afrikata (c,č, ć, dž,đ) dok su distorzije okluziva prisutne tek u 7% ispitanika s rascjepom usne i nepca. Ispitivanjem aerodinamičkih odnosa artikulacije nameće se zaključak da su za specifične smetnje govora nakon palatoplastike odgovorni poremećeni aerodinamički odnosi artikulatora, ne samo smetnje u rezonanciji. Važnost aerodinamičke sposobnosti u kontroli govora leži u tome što su različiti govorni problemi usko povezani s prekidom kontrole strujne napetosti.

3.4 Logopedaska terapija

Sva djeca rođena s rascjepom usne ili nepca različita su i svakom od njih treba pristupiti individualno.. Ne postoji nijedan plan liječenja, 'recept' koji će adekvatno služiti svakom djetetu u takvom stanju, međutim, postoje određeni aspekti terapije koji se mogu provesti kod sve djece s rascjepima usne i nepca.

Prema ASHA-i logopedaska terapija kod djece s rascjepima treba uključivati:

1. Uspostavljanje ispravne oralne artikulacije i pravilnog prolaza zračne struje

To uključuje mnogo vještina kod kojih je najbitnija postavljanje artikulatora (usana, jezika,...) u pravilan položaj i pravilan prolaz zračne struje kroz oralnu šupljinu, umjesto kroz nosnu, osim kad se radi o nazalnim glasovima. Također, važno se usmjeriti na stvaranje adekvatnog tlaka zraka koji su važni za produkciju okluziva.

2. Maksimizirati intra-oralni tlak zraka tijekom produkcije govora.

Djeca s rascjepom usne i nepca često imaju problema sa stvaranjem tlaka zraka za proizvodnju govora. To može biti posljedica strukturalnih problema koji još uvijek postoje (poput rascjepa u nepcu) ili može biti posljedica prethodno usvojene navike koju je dijete koristilo prije palatoplastike. Važno je djecu naučiti nove i bolje mehanizme za stvaranje tlaka u usnoj šupljini na temelju njihovog trenutnog stanja artikulatora, računajući na ograničenja koja su također prisutna.

3. Zamijeniti stare neodgovarajuće kompenzacijske mehanizme stvaranja govora, novim pravilnim

Kad djeca s rascjepima usne i nepca počinju učiti govoriti, imaju tendenciju kompenzirati svoje strukturalne probleme postavljajući artikulatore u krive pozicije ili zamjenom težih glasova jednostavnijima. Ta djeca nakon operacije i dalje koriste krive obrasce za izgovor glasova, stoga je na logopedima naučiti ih pravilnom načinu.

Osim pravilnog položaja artikulatora, kod djece s rascjepima nepca vrlo se brzo ustalili nazalni govor koji ostaje i nakon operacije, stoga terapiju treba usmjeriti i na taj aspekt govora. Budući da je terapija suzbijanja nazalnosti u govoru dugotrajan i zahtjevan proces, neophodna je dobra suradnja logopeda i roditelja. Važno je da roditelji u svakodnevnim situacijama prate upute logopeda i optimalno potiču govorno jezični razvoj djeteta (Zorić, 2014).

Kako bismo djecu podučili ispravnom protoku intraoralnog zraka, Američka logopedska organizacija (ASHA) navodi par savjeta i tehnika kako to postići:

- pružati verbalnu povratnu informaciju o tome koliko je dijete bilo uspješno u kontroliranju zračne struje da ne pobjegne kroz nos
- postaviti ogledalo ispod nosa djeteta i uputiti ga da gleda je li se zamaglilo (ako se magli, to znači da je zrak prošao kroz nos)
- koristiti instrument (npr. See Scape) koji će mjeriti količinu zraka koja dolazi iz nosa i omogućiti djetetu vizualnu povratnu informaciju o prolasku zračne struje kroz nos.

3.4.1 Ciljevi logopedske terapije prije i poslije palatoplastike

Nadalje, ASHA navodi kako se uključiti u vokalnu igru s djetetom prije operacije, u cilju logopedske terapije.

Prije operacije nepca ti ciljevi uključuju:

- poticanje vokalne igre za izazivanje proizvodnje glasova koji su najmanje pogođeni rascjepom (npr. nosni glasovi, guturalni glas / h / i vokali)
- poticanje imitacije zvukova (glasova), pokreta usana, jezika i lica
- poticanje proizvodnje oralnih suglasnika zanemarujući prisutnu nazalnost
- uvođenje alternativa za kompenzacijske produkcije (npr. "Ne ne" umjesto "uh uh").

Nakon operacije nepca, ciljevi su:

- poticanje rane produkcije s ciljem povećanja raznolikosti vokalizacije
- povećanje konsonantnih produkcija, osobito napetih suglasnika
- povećanje prilika za mogućnost komunikacije
- povećanje rječnika, s naglaskom na funkcionalne riječi
- povećanje svijesti o oralnom protoku zraka za govor

Nazalnost prisutna nakon operacije može ukazivati na naučeno ponašanje tzv. nove kompenzacijske zlouporabe, unatoč potencijalno adekvatnom velofaringealnom mehanizmu.

Prema Hardin-Jones i sur. (2006) ciljevi rane intervencije kod djece s rascjepom su povećati produkciju konsonanata i proširivati rječnik. Prije operativnog zahvata, roditelji djece s

rascjepom jednostavnim igrama uče djecu izgovarati neke samoglasnike. Oni često nisu čisti zbog nazalnog prizvuka koji je posljedica prolaska zraka kroz nos, no to se regulira kasnije, nakon operacijskog zahvata.

Poslije operacije nepca može doći do smanjivanja vokalizacija, no nakon šest tjedana očekuje se da će dijete početi izgovarati nove suglasnike i tako širiti svoj rječnik. Ako do toga ipak ne dođe, intervencija je neizbježna. Pravi su izazov djeca koja ne pokazuju napredak u izgovoru napetih suglasnika, što utječe loše na njihovu percepciju, na nazalnost u izgovoru i često upućuje na velofaringelanu disfunkciju. Također, mnoga djeca s rascjepom koja kontinuirano zamjenjuju nazalne glasova grlenim izgovorom, poslije operacije imaju ograničenu sposobnost izgovora suglasnika. Logopedi tada za cilj imaju povećati raznolikost oralnih suglasnika prije nego što se zamjena nazalnog i glotalnog integrira u njihov fonološki sustav (Hardin-Jones, Chapman i Scherer, 2006 prema Peterson-Falzone i sur. 2006).

3.4.1.1 Povećanje broja izgovorenih suglasnika i istovremeno širenje rječnika

Američka logopedska organizacija (ASHA, 2017) savjetuje kako povećati broj izgovorenih suglasnika i proširiti rječnik djeteta. Kod mlade djece ova se dva cilja nastoje postići simultano, pažljivim odabirom željenih riječi koje se najčešće odnose na ljude, igračke, odjeću i hranu, kao i na osnovne pridjeve, glagole i prijedloge. Riječi koje uče trebale bi imati jednostavnu slogovnu strukturu i sadržavati one suglasnike koje je dijete naučilo izgovarati. Postepeno se trebaju dodavati riječi s novim suglasnicima. Obično se frikativi usvajaju posljednji. Širenje rječnika u ranom razvoju omogućuje vježbanje novih zvukova i obogaćuje raznolikost mogućih suglasnika, a tako i rječnika.

'*Focused stimulation*' i '*Enhanced Milieu Training*' (EMT) su modeli kojima se roditelji i logopedi koriste pri stimuliranju širenja rječnika i izgovoru suglasnika. Tim metodama olakšan je razvoj rječnika i suglasnika kod djece kojima logopedi nisu dostupni u svakom trenutku, što je često slučaj u ruralnim područjima.

ASHA (2017) također navodi važnost podizanja svijesti o oralnom protoku zraka koja se postiže uz pomoć jednostavnih igračaka namijenjenim za puhanje. Uz igru, važno je u puhanje postepeno uključivati proizvodnju glasova. Velofaringealna funkcija se nekoć poboljšavala različitim metodama puhanja, zviždanja i gutanja, no te su se metode prestale koristiti jer nisu donosile rezultat. Rana intervencija uključuje mnoge pristupe ovisno o dobi djeteta i razini

jezičnog razvoja djeteta. Ako možemo opovrgnuti teoriju da rascjep ne utječe na razvoj govora do pojave prvih riječi i početi rano s intervencijom te zagovarati ranu operaciju, onda možemo reći da će se vidjeti rezultati tako što će rascjep imati manji utjecaj na komunikacijske vještine djeteta.

3.4.2 Strategije i tehnike

Prema ASHA-i (2017) strategije i tehnike koje se koriste u terapiji uključuju tehnike prema položaju glasova. Dakle, obično se počinje s bilabijalima, potom s alveolarima. Uvodi se 'meki šapat' ili uporaba kontinuiranog /h/ da razbije glotalni mehanizam izgovora glasova i da na taj način dijete usvaja jednostavani oralni protok zraka s otvorenim glotisom. Osim položaja glasova, uvode se zadaci auditivne diskriminacije koji uključuju razlikovanje ispravnog izgovora od naučenog kompenzacijskog mehanizma s ciljem jačanja samokontrole.

Također važna je i vizualna podrška koja uključuje:

- model usana kao vizualni ključ za pozicioniranje,
- usmjeravanje i pokazivanje na usne / jezik za označavanje pravilnog položaja,
- vizualiziranje protoka zraka npr. pomoću pera,
- korištenje zrcala za promatranje pravilnog pozicioniranja artikulatora – važno je da terapeut sjedne pored djeteta kako bi dijete moglo vidjeti svoj i terapeutov odraz.

Nadalje, važno je pružanje verbalnih znakova, kao što su upute za ispravno postavljanje i način prolaska zračne struje.

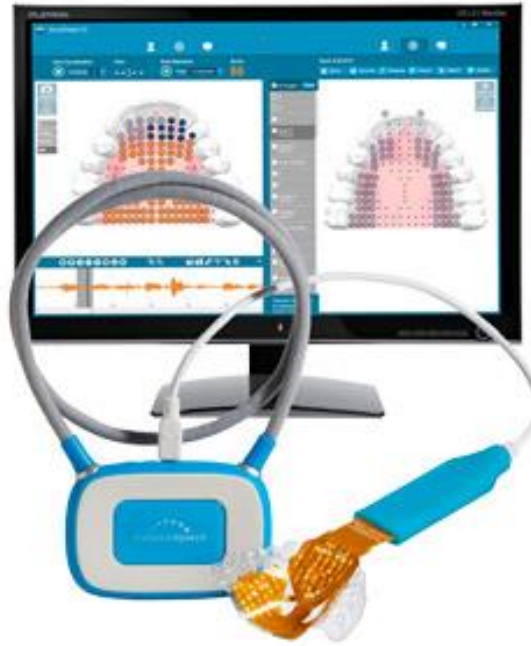Prema ASHA-i (2017) ne smijemo zanemariti ni taktilne tehnike kao što su:

- doticanje djetetova vrata s ciljem prepoznavanja nepravilnog položaja artikulatora i glotalnih zaustavljanja, postavljanje ruke ili dlana ispred usana tijekom produkcije okluziva,
- postavljanje jednog prsta na usne s ciljem osvještavanja bilabijalnog zatvaranja usana i eksplozivnog prolaska zraka kod produkcije okluziva,
- korištenje pomagala za zatvaranje nosnica kako bi stvorili nazalnu okluziju i na taj način djetetu pružili osjećaj stvaranja tlaka u usnoj šupljini i suzbili pogreške koje uključuju prolazak zraka kroz nos (ASHA, 2017 prema Golding-Kushner, 2001; Trost-Cardamone, 2013; Peterson-Falzone i sur., 2016).

3.4.3 Logopedska pomagala koja se koriste u terapiji

Logopedi u terapiji koriste brojna pomagala. Neka od njih koriste za poticanje i jačanje nekih vještina, dok drugi služe kao povratna vizualna ili taktilna informacija samim pacijentima o njihovom stanju, radu i napretku. U nastavku ću nabrojiti neke od tih pomagala:

- zubno zrcalo (postavljeno ispod nosa)
- stetoskop (smješten ispred nosa)
- plastična cijev ili obična slamka za samostalno praćenje vlastite produkcija (jedan kraj postavljen je na ulazu u nosnicu, a drugi kraj postavljen pored uha),
- nazometar za praćenje oralnog naspram nazalnog govora i pružanje vizualne povratne informacije u realnom vremenu,
- nazofaringoskopija - pruža vizualne povratne informacije o akcijama velofaringealnog mehanizma tijekom govora što pojedincima može pomoći poboljšati funkciju zatvaranja i podizanja velofaringealne valvule
- elektropalatografija (EPG) – računalna tehnika za osposobljavanje ispravnih mjesta usmene artikulacije; EPG pruža vizualni prikaz kontakta jezika s tvrdim nepcem tijekom govora (ASHA, 2017 prema Lee, Law, & Gibbon, 2009). Na temelju EPG-a razvijeno je takozvano pametno nepce 'Smart Palate'. Inovativno i moćno pomagalo koje omogućuje prikaz jezika u doticaju s tvrdim nepcem i na taj način osigurava jasnu sliku i razumijevanje koje promjene trebaju biti napravljene za usvajanje pravih mjesta artikulacije, a ujedno točnog i ispravnog govora (*Slika 10*).
- Ballovent set – logopedski set važan za postizanje kontrole usmjeravanja zračne struje,
- See scape – mehanizam koji nam omogućuje otkrivanje nazalne emisije zraka tijekom govora



Slika 10. Pametno nepce 'Smart palate' uređaj i računalni prikaz (preuzeto sa <http://completespeech.com/smartpalate/>)

3.4.3.1 Ballovent logopedski set

Za potrebe logopedskog rada u miofunkcionalnoj terapiji, razvijen je Ballovent logopedski set. Prema Codoni (2003) Ballovent set pokazao se kao učinkovito sredstvo u terapiji djece i odraslih s različitim oblicima teškoća miofacijalne muskulature. Najčešće se koristi kod osoba s hipotonijom orofacijalne muskulature, orofacijalnih miogenih insuficijencija, kod funkcionalno ili organski uvjetovanih poremećaja glasa i govora, kod ograničene kontrole salivacije te za jačanje potpornih mišića koji služe za disanje.

Ballovent set razvila su tri logopeda – Codoni, Horstel i Rehm tijekom višegodišnjeg iskustva rada u struci. Set se sastoji se od tri jednobojna i tri šarena balona, tri plastične uzice i nekoliko različitih ventila (Slika 11). Baloni se razlikuju od uobičajenih (jednoslojnih) balona koje svi poznajemo jer su napravljeni od materijala različite čvrstoće u više slojeva, kao dvoslojni ili troslojni. Ventili su načinjeni od posebne plastike koja ne sadrži PVC, a pojedinačno se razlikuju po vrsti ventila koja smanjuje i otežava prolaz upuhanog zraka u balon i tako djeluje na težinu napuhivanja balona. Bitno je naglasiti da su svi materijali detaljno testirani i odobreni za rad. Unatoč pozitivnim iskustvima u radu s Ballovent setom postoje i neka ograničenja u

radu koja treba imati na umu. Dakle, preporučuje se da se Ballovent metoda ne bi trebala koristiti za vrijeme problema s gornjim dišnim putevima ili prilikom infekcije sinusa jer njegovo korištenje može pridonijeti širenju infekcije do Eustahijeve tube i sinusa. Neke kontraindikacije za korištenje iste su moguća nadolazeća tonzilektomija, jaka devijacija nosnog septuma, akutna upala srednjeg uha, nekompatibilnost s lateksom, neizvjesno stanje nakon otolaringološke operacije ili operacije glave, sklonost cerebro – vaskularnoj traumi itd.



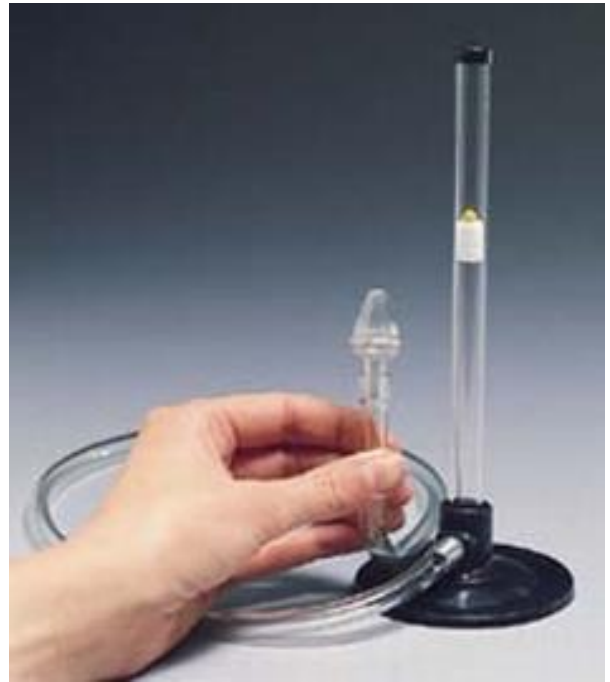Slika 11. Ballovent set

Upute za korištenje

Sustavan rad u korištenju Ballovent sistema je od najveće važnosti i ne smije se podcjenjivati. Ventilni se razlikuju po težini otpora zraka, a imenuju se brojevima od I -V. Ventilni će biti u funkciji sve dok se balon ne napuše u šest do deset puhanja bez pauze. Kod ventila broj pet, terapeut može promatrati dolazi li do ispuštanja slina dok dijete puše. Kako je puhanje sve lakše s jednim ventilom, treba prijeći na sljedeći ventil koji će otežati puhanje. Kad se prijeđu svi ventilni, treba krenuti ispočetka, ali ovaj put sa šarenim balonima koji su čvršći, samim time i teži za napuhati. Što se tiče "prvog puhanja" preporučuje se da se djetotov balon pripremi tako da terapeut svojim ventilom puhne do pola u balon. To će omekšati materijal i motivirati dijete da i ono pokuša.

3.4.3.2 See- scape

See-Scape je pomagalo koje otkriva nazalnu emisiju zraka tijekom govora. Sastoji se od gumene baze koja prianja uz stol, nerastavljive čvrste plastične cijevi te laganog plovka osjetljivog na bilo kakav osjet zraka (*Slika 12*). Nastavak za nos stavlja se u nosnice, a bilo kakva emisija zraka uzrokuje da se plovak u plastičnoj cijevi podigne. Na taj način, *See-scape* nam omogućuje trenutačnu vizualnu povratnu informaciju o protoku zraka i velofaringealnoj insuficijenciji. Taj nam mehanizam daje informacije o tlaku zraka, a ne nazalnosti, te na taj način ukazuje na nedostatak velofaringealne funkcije koja se percipira kao hipernazalnost.



Slika 12. See scape (preuzeto s

<http://www.proedinc.com/customer/productView.aspx?ID=1720>.)

4 ZAKLJUČAK

Rascjepe usne i/ili nepca ubrajamo među najčešće kongenitalne malformacije u području glave i vrata. Uzroci nastanka su i dalje nepoznati, međutim postoje dokazi koji ukazuju na genetske i okolinske faktore kao glavne uzročnike. Rođenje djeteta s rascjepom predstavlja šok za roditelje i cijelu obitelj. Međutim, razvoj medicine i moderne tehnologije omogućuje ranu intervenciju koja uključuje multidisciplinarni stručni tim i moderne metode liječenja i saniranja rascjepa. Osim dobre suradnje multidisciplinarnog stručnog tima, izuzetno je važna dobra suradnja s roditeljima. Budući da u Hrvatskoj rana intervencija djece s rascjepima još uvijek nije dovoljno saživjela, roditelji su često prepušteni samostalnom pronalasku najučinkovitijih metoda hranjenja i poticanja jezično-govornog razvoja u svoje djece s rascjepima. Stoga, ovaj diplomski rad daje pregled najvažnije domaće i inozemne stručne literature vezane uz orofacijalne rascjepe s ciljem unaprijeđivanja logopedске prakse u Hrvatskoj, posebno na području rane intervencije i razvoja govora kod djece rođene s rascjepom. U radu su opisane najnovije metode otkrivanja i saniranja rascjepa te metode rane intervencije koja će uslijediti odmah po rođenju, a vezane su uz hranjenje, disanje, govorno jezični razvoj djeteta te logopedska terapija.

Na kraju, pitanje koje se nameće vezano je uz nedostatno zapošljavanje logopeda na odjelima neonatologije. Dok u zapadnim zemljama, posebice Sjedinjenim Američkim Državama, savjetovanje majki o hranjenju djece s rascjepima spada u područje rada logopeda, u Hrvatskoj na odjelima neonatologije, nije zaposlen niti jedan logoped pa savjete o hranjenju djece s rascjepom i ostale informacije vezane uz rani govorno - jezični razvoj djeteta najčešće daju neonatolozi ili sestre s dječjih odjela s dugogodišnjim iskustvom u radu s djecom rođenom s rascjepima.

5 LITERATURA

- Anderson, B., Anonsen, C. K., Aspinall, C., Bray, M., Bunch, M., Bunch, R., . . . McGrath, C. O. (2010). *Cleft Lip and Palate: Critical elements of Care*. Seattle, WA: The Center for Children with Special Needs.
- Aras, I. (2014). Govor djeteta nakon operacije nepca. u A. Zorić, P. Knežević, I. Aras, *Rascjepi usne i nepca. Multidisciplinarni pristup* (str. 45-55). Zagreb: Medicinska naklada.
- Bagatin, M., Dembitz, A. (1995). Govor nakon palatoplastike kod osoba s rascjepom u sklopu sindroma Pierre Robin. Radenci: Zbornik stručnog savjetovanja logopeda Slovenije.
- Blaži, D., Turkalj, M., Dembitz, A. (2010). Ballovent set u dijagnostici i terapiji nazalnosti i hipernazalnosti kod djece s orofacijalnim rascjepima. *Logopedija*, 27-35.
- Chen, Y.-F., Liao, Y.-F. (2015). A modified nasopalveolar molding technique for correction of unilateral cleft nose deformity. *Journal of Cranio-Maxillo-Facial Surgery*, 2100-2105.
- Chopra, A., Lakhanpal, M., Rao, N. C., Gupta, N., Vashisth, S. (2014). Oral Health in 4-6 Years Children with Cleft Lip/Palate: A Case Control Study. *North American Journal of Medical Sciences*, Vol.6.
- Codoni, S. (2003). Ballovent: A supplementary tool. u M. L. Hanson, & R. M. Mason, *Orofacial miology: International perspectives* (str. 417-425). Springfield: Thomas, Charles C. Publisher, Ltd.
- Dembitz, A. (2017). *Govor*. www.udruga-osmijeh.hr.
- Dembitz, A., & Knežević, P. (2010). Govor djece s orofacijalnim rascjepom. u M. L. Vesna Mildner, *Proizvodnja i percepcija govora* (str. 49-56). Zagreb: FF-press.
- Foršek, S. (2017). *Dijete u bolnici*. www.udruga-osmijeh.hr.
- Frković, S. H. (2015). Rascjepi usne i nepca s aspekta genetičara. *Pediatr. Croat*, 95-98.
- Goodacre, T., Swan, M. C. (2008). Cleft lip and palate: current management. *Paediatrics and child health*.
- Hardin-Jones, M., Chapman, K., Scherer, N. J. (2006). Early intervention in Children with Cleft Palate. *The ASHA Leader*, 8-32.
- Hauser-Cram, P., Warfield, M. E. (2009). Early Intervention Services. u W. B. Carey, A. C. Crocker, W. C. Coleman, E. R. Elias, & H. M. Feldman, *Developmental-Behavioral Pediatrics* (str. 923-932). Saunders Elsevier.
- Jokić, D. (2017). *Ortodontsko liječenje rascjepa usne i nepca*. www.udruga-osmijeh.hr.
- Knežević, P. (2014). Kirurško liječenje rascjepa usne i nepca. u A. Zorić, P. Knežević, & I. Aras, *Rascjepi usne i nepca. Multidisciplinarni pristup* (str. 1-40). Zagreb: Medicinska naklada.
- Knežević, P. (2017). *Kako hraniti bebu s rascjepom*. www.udruga-osmijeh.hr.

- Knežević, P. (2017). *Kirurško liječenje rascjepa usne i nepca*. www.udruga-osmijeh.hr.
- Knežević, P. (2017). *Što je to rascjep usne*. www.udruga-osmijeh.hr.
- Kovačić, J. (2017). *Problemi sa sluhom*. www.udruga-osmijeh.hr.
- Kraljević, J. K., Belić, L. K. (2015). Rani jezični razvoj . u J. K. Kraljević, *Priručnik za prepoznavanje i obrazovanje djece s jezičnim teškoćama* (str. 25-35). Zagreb: Edukacijsko-rehabilitacijski fakultet Sveučilišta u Zagrebu.
- Lierde, K. V., Luyten, A., J. Van Borsel, N. B. (2010). Speech intelligibility of children with unilateral cleft lip and palate (Dutch cleft) following a one-stage Wardill- Kilner palatoplasty, as judged by their parents. *Int. J. Oral Maxillofacial Surgery*, 641-646.
- Lohmander, A. (2011). Surgical Intervention and Speech Outcomes in Cleft Lip and Palate. u A. L. Sara Howard, *Cleft Palate Speech: Assessment and Intervention* (str. 55-69). Chichester: John Wiley & Sons, Ltd.
- Ljubešić, M., Cepanec, M. (2012). Rana komunikacija: u čemu je tajna? *Logopedija*, 35-45.
- Meštrović, M. M., Bagatin, M., Poje, Z. (2005). Incidencija orofacijalnih rascjepa u Hrvatskoj od godine 1988. do 1998. *Acta Stomatol Croat*, 53-60.
- Monasterio, L., Ford, A., Tastets, M. E. (2016). Fisuras labio palatinas. Tratamiento multidisciplinario. *Rev. Med. Clin. Condes*, 14-21.
- Ožegović, I. (2017). *Ventilacijske cjevčice*. www.udruga-osmijeh.hr.
- Paula, D., Roth, F. P. (2010). Guiding Principles and Clinical Applications for Speech-Language Pathology Practice in Early Intervention. *The ASHA Leader*, 320-330.
- Phua, Y. S., Salkeld, L. J., Chalain, T. M. (2009). Middle ear disease in children with cleft palate: Protocols for management. *Int. J. of Pediatric Otorhinolaryngology*, 307-313.
- Sadler, T. W., Banek, L. (1996). *Langmanova medicinska embriologija: prijevod američkog izdanja*. Zagreb: GRAFOPLAST d.d.
- Scherer, N. J., Kaiser, A. P. (2007). Early intervention for children with cleft palate. *Infants and Young Children*, 355-366.
- Scherer, N. J., Boyce, S., Martin, G. (2013). Prelinguistic children with cleft palate: Growth of gesture, vocalization and word use . *Int. J. of Speech-Language Pathology*, 586-592.
- Scherer, N. J., D'Antonio, L. L., Holly McGahey. (2008). Early Intervention for Speech Impairment in Children With Cleft Palate. *The Cleft Palate-Craniofacial Journal*, 18-31.
- Scherer, N. J., Williams, A. L., Williams, K. P. (2008). Early and later vocalization skills in children with and without cleft palate. *Int. J. of Pediatric Otorhinolaryngology*, 827-840.

- Schuster, M., Maier, A., Haderlein, T., Nkenke, E., Wohlleben, U., Rosanowski, F. (2006). Evaluation of speech intelligibility for children with cleft lip and palate by means of automatic speech recognition. *Int. J. of Pediatric Otorhinolarygology*, 1741-1747.
- Sweeney, T. (2011). Nasality -Assessment and Intervention. u A. L. Sara Howard, *Cleft palate speech: Assessment and intervention* (str. 199-204). Chichester: John Wiley & Sons, Ltd.
- Špalj, S. (2010). *Ortodontski priručnik*. Rijeka: Medicinski fakultet Sveučilišta u Rijeci.
- Trost-Cardamone, J. (2013). Cleft palate speech: A comprehensive 2-part set. *The ASHA Leader*.
- Windermere, A. (2017). *Neonatal Pediatrician Duties*. <http://work.chron.com/neonatal-pediatrician-duties-17499.html> ; posjećeno 7.9. 2017.
- Zorić, A. (2014). Logopedska terapija. u A. Zorić, P. Knežević, I. Aras, *Rascjepi usne i nepca. Multidisciplinarni pristup* (str. 55-76). Zagreb: Medicinska naklada.
- <http://www2.nau.edu/~gaud/bio301/content/phryn.htm> posjećeno 11.8. 2017.
- <https://basicmedicalkey.com/head-and-neck-5/> posjećeno 25. 6. 2017.
- <http://www.asha.org/PRPSpecificTopic.aspx?folderid=8589942918§ion=Treatment> posjećeno 15.8.2017.
- <http://completespeech.com/smartpalate/> posjećeno 23. 8. 2017.
- <http://www.proedinc.com/customer/productView.aspx?ID=1720> posjećeno 23. 8. 2017.
- https://www.researchgate.net/figure/259986690_fig4_a-Mead-Johnson-Soft-bottle-with-cross-cut-teat-b-Herberman-and-Mini-Herberman-feeders posjećeno 11. 8. 2017.
- <https://www.slideshare.net/vasanramkumar/cleft-lip-and-palate-ppt> posjećeno 22. 8. 2017.
- <http://www.asha.org/public/speech/development/Parent-Stim-Activities.htm> posjećeno 7.9.2017.