

Disfagija i teškoće hranjenja kod djece s orofacijalnim rascjepima

Vidović, Lana

Master's thesis / Diplomski rad

2020

Degree Grantor / Ustanova koja je dodijelila akademski / stručni stupanj: **University of Zagreb, Faculty of Education and Rehabilitation Sciences / Sveučilište u Zagrebu, Edukacijsko-rehabilitacijski fakultet**

Permanent link / Trajna poveznica: <https://urn.nsk.hr/urn:nbn:hr:158:528630>

Rights / Prava: [In copyright](#)/[Zaštićeno autorskim pravom.](#)

Download date / Datum preuzimanja: **2025-03-13**



Repository / Repozitorij:

[Faculty of Education and Rehabilitation Sciences - Digital Repository](#)



Sveučilište u Zagrebu
Edukacijsko-rehabilitacijski fakultet

Diplomski rad

**Disfagija i teškoće hranjenja kod djece
s orofacijalnim rascjepima**

Lana Vidović

Zagreb, rujan, 2020.

Sveučilište u Zagrebu
Edukacijsko-rehabilitacijski fakultet

Diplomski rad

**Disfagija i teškoće hranjenja kod djece
s orofacijalnim rascjepima**

Lana Vidović

prof.dr.sc. Draženka Blaži

Zagreb, rujan, 2020.

Zahvala

Najprije se zahvaljujem svojoj mentorici, prof.dr.sc. Draženki Blaži na stručnom vodstvu i pruženim savjetima prilikom izrade diplomskog rada.

Hvala mojim prekrasnim prijateljima što su mi punili baterije ovih pet godina i uljepšali mi studentske dane!

Hvala mojoj sestri koja je uvijek imala prave riječi motivacije i ohrabrenja i bila spremna pomoći mi u svakom trenutku!

Hvala mom Antoniju što je uvijek vjerovao u mene i bio uz mene kad god je trebalo!

Na kraju, hvala mojoj obitelji, posebno mojim roditeljima, što su mi bili najveća podrška za vrijeme studiranja. S vama sam dijelila sve one teže, ali i vesele i lijepe trenutke. Hvala vam!

Izjava o autorstvu rada

Potvrđujem da sam osobno napisala rad *Disfagija i teškoće hranjenja kod djece s orofacijalnim rascjepima* i da sam njegova autorica.

Svi dijelovi rada, nalazi ili ideje koje su u radu citirane ili se temelje na drugim izvorima jasno su označeni kao takvi te su adekvatno navedeni u popisu literature.

Ime i prezime: Lana Vidović

Mjesto i datum: Zagreb, rujan 2020.

Disfagija i teškoće hranjenja kod djece s orofacijalnim rascjepima

Lana Vidović

prof.dr.sc. Draženka Blaži

Odsjek za logopediju

Sažetak rada

Orofacijalni rascjepi, odnosno rascjepi usne i/ili nepca, pripadaju skupini najčešćih prirodnih anomalija glave i vrata s incidencijom od 1 na 700 novorođene djece, a mogu se javiti izolirano ili u sklopu sindroma. Iako točan uzrok njihova nastanka nije poznat, obično se govori o multifaktorskoj etiologiji, odnosno kombinaciji genetičkih i okolišnih čimbenika. Osim što rascjepi imaju utjecaj na estetiku, djeca koja se rode s ovom malformacijom rizična su za nastanak različitih komplikacija kao što su teškoće povezane s disanjem, teškoće sa sluhom, jezično – govorne teškoće te teškoće hranjenja i gutanja. Upravo teškoće hranjenja predstavljaju roditeljima traumatično iskustvo po rođenju djeteta, budući da promjene u anatomiji struktura koje su uključene u proces hranjenja otežavaju njegovo uredno odvijanje. Promijenjenje orofaringealne strukture dovode i do teškoća prilikom gutanja, odnosno disfagije. Ovaj rad dat će pregled relevantne domaće i strane literature vezane uz teškoće hranjenja i gutanja koje se javljaju kod djece s orofacijalnim rascjepima te opisati povezanost vrste i opsega rascjepa sa stupnjem navedenih teškoća. Također, osvrnut će se na moguće prilagodbe prilikom hranjenja djeteta s rascjepom, s krajnjim ciljem poticanja na daljnja istraživanja vezana uz ovu tematiku kako bi se unaprijedila klinička praksa i omogućila što bolja kvaliteta života djece koja su rođena s orofacijalnim rascjepom.

Ključne riječi: orofacijalni rascjepi, teškoće hranjenja, disfagija, rascjep usne, rascjep nepca

Dysphagia and feeding difficulties in children with cleft lip and/or palate

Lana Vidović

Prof.dr.sc. Draženka Blaži

Department of Speech and Language Pathology

Abstract

Orofacial clefts form the largest group of congenital head and neck anomalies with incidence of 1/700 newborns. Cleft lip and/or cleft palate can be either nonsyndromic or present as a part of a syndrome. Although the etiology of orofacial clefts remains unresolved, interaction between unfavorable genetic and environmental factors stands as a widely accepted theory. Apart from its influence on physiognomy of one's face, orofacial cleft affect breathing, hearing, language development, speech production and swallowing. Given the impact disrupted oral anatomy has on feeding process, feeding difficulties may appear early on, causing distress to both newborn and parents. Furthermore, altered orofacial structures lead to difficulties in swallowing – dysphagia. This paper provides a review of relevant Croatian and international studies on this topic. Moreover, correlation between cleft type, extent and severity of dysphagia/feeding difficulties will be discussed together with possible feeding interventions for infants with orofacial cleft. Finally, the ultimate goal of this paper is to further raise awareness on this issue thus encouraging additional research, so that highest quality of life of children with orofacial clefts can be achieved.

Key words: orofacial clefts, feeding difficulties, dysphagia, cleft lip, cleft palate

Sadržaj

1.	UVOD	1
2.	OROFACIJALNI RASCJEPI	2
2.1.	Epidemiologija	2
2.2.	Etiologija	4
2.3.	Embriologija.....	5
2.4.	Definicija i klasifikacija.....	8
2.4.1.	Submukozni rascjep.....	10
2.4.2.	Sindromski rascjepi.....	12
2.5.	Liječenje orofacijalnih rascjepa	13
3.	POPATNE TEŠKOĆE KOD OROFACIJALNIH RASCJEPA	15
4.	HRANJENJE	16
4.1.	Proces hranjenja i njegova važnost	16
4.2.	Hranjenje – sisanje	17
4.3.	Hranjenje – gutanje	18
5.	DISFAGIJA	20
5.1.	Dječja disfagija – etiologija i simptomi	21
6.	DISFAGIJA I TEŠKOĆE HRANJENJA KOD OROFACIJALNIH RASCJEPA	22
6.1.	Teškoće sisanja kod djece s rascjepom usne i/ili nepca	23
6.2.	Teškoće gutanja kod djece s rascjepom usne i /ili nepca	25
6.3.	Teškoće prema vrsti rascjepa	27
6.3.1.	Rascjep usne	27
6.3.2.	Rascjep nepca	28
6.3.3.	Rascjep usne i nepca	30
7.	DISFAGIJA I TEŠKOĆE HRANJENJA KOD SINDROMSKIH OROFACIJALNIH RASCJEPA	30
7.1.	Pierre Robin sekvenca	31
7.2.	22y11.2 sindrom.....	32
7.3.	Trisomija 13	33
7.4.	Treacher – Collins sindrom.....	33
8.	MODIFIKACIJE PRILIKOM HRANJENJA DJECE S OROFACIJALNIM RASCJEPIMA.....	37
9.	ZAKLJUČAK.....	43
10.	POPIS LITERATURE.....	44

1. UVOD

U prvim tjednima života, dojenčad provodi najviše vremena u spavanju i hranjenju. Hranjenje, osim zadovoljavanju osnovnih fizioloških potreba, služi i kao vrijeme socijalne interakcije između majke i djeteta te je kao takvo ključno za njihovo povezivanje. Prilikom hranjenja djeca spontano stvaraju negativni intraoralni tlak i ritmične pokrete intaroralne muskulature kako bi mogla sisati i gutati. Takav koordinirani mehanizam u slučaju postojanja orofacijalnog rascjepa je narušen (Devi, Sai Sankar, Manoj Kumar i Sujatha, 2012).

Rascjep označava odvojenost ili podjelu. Za vrijeme razvoja fetusa, odvojena područja lica razvijaju se individualno, a tek kasnije dolazi do njihovog spajanja. Svaka narušenost u toj fuziji može rezultirati nastajanjem rascjepa, čiji tip i opseg ovise o vidu defekta fuzije. Tako rascjepi mogu varirati od blagog usjeka usne do potpune odvojenosti struktura, a mogu uključiti različite dijelove orofacijalnog kompleksa, bilo odvojeno ili u kombinaciji (Sadler, 2009).

Budući da su rascjepi najčešća kongenitalna anomalija čija incidencija doseže gotovo 4 promila (Mossey i Castilla, 2003), potrebno ih je pobliže razmotriti kako bi se mogla pronaći efikasna rješenja za otklanjanje disfagije i teškoća hranjenja.

2. OROFACIJALNI RASCJEPI

2.1. Epidemiologija

Orofacijalni rascjepi su jedna od najčešćih kongenitalnih anomalija s incidencijom od 1 na 700 rođene djece u svijetu (Mossey i Modell, 2012). Da bi se zornije prikazao taj broj, zanimljivo je navesti informaciju da se u Americi svakog dana rodi oko 20-oro djece s orofacijalnim rascjepom, ukupno 7500 rođene djece s orofacijalnim rascjepima u jednoj godini (Tolarova i Cervenka, 1998). U istraživanju koje su proveli Magdalenić – Meštrović, Bagatin i Poje (2005) u razdoblju između 1988. i 1998. godine incidencija orofacijalnih rascjepa u Republici Hrvatskoj je nešto veća, a iznosi 1,71/ 1000 ili 1/581 rođeno dijete. Ako se odijele sindromski od nesindromskih rascjepa, tada incidencija za nesindromske rascjepe iznosi 1,56/1000, odnosno na 641 živorođeno dijete rodi se 1 dijete s rascjepom. Noviji podaci prema EURO - CAT koje navodi Huljev - Frković (2015; prema EURO – CAT, 2008.-2012.) također pokazuju sličnu brojku incidencije rascjepa u Republici Hrvatskoj, tj. 1,65/1000 porođaja. Ako se uspoređi prevalencija rascjepa u pojedinim regijama Hrvatske, tada se mogu primijetiti razlike - tako je u srednjoj Hrvatskoj zabilježena najveća pojavnost rascjepa 1,88/1000, dok Lika i sjeverno Primorje imaju najnižu prevalenciju 0,91/1000 (Magdalenić – Meštrović i sur., 2005). Prevalencija rascjepa usne i/ili nepca varira ovisno o etničkoj pripadnosti. Najviša incidencija veže se uz populaciju Azijata i pripadnike crvene rase (američki Indijanci) (0.82-4.4/1000), nešto je niža kod Europeida (0.9 – 2.69/1000 rođene djece) , dok je najniža incidencija rascjepa u Africi (0.18 – 1.67/1000 rođene djece) (Mossey i Modell, 2012).

Neovisno o tome jesu li udruženi s rascjepom nepca ili ne, rascjepi usne češći su od rascjepa nepca i javljaju se češće kod muškog spola. Za razliku od toga, izolirani rascjepi nepca češći su kod ženskog spola. Kada se sagleda omjer spolova, u bijeloj rasi, rascjepi usne s ili bez rascjepa nepca idu u korist muškoj populaciji u omjeru 2:1 (Mossey i Modell, 2012). S navedenim se slažu i rezultati domaćeg istraživanja Magdalenić – Meštrović i sur. (2005) - od ukupnog broja djece s rascjepom, 56,4% čine dječaci kod kojih je češći rascjep usne s ili bez rascjepa nepca, a 43,6% djevojčice, s češćim izoliranim rascjepom nepca.

Promatrajući pojavnost s obzirom na vrstu rascjepa, prevalencija rascjepa usne s ili bez rascjepa nepca iznosi 3,4 - 22,9 na 10 000 rođenih, dok je prevalencija izoliranog rascjepa nepca 1,3 –

25,3 na 10 000 rođenih (Mossey i Castilla, 2003). Magdalenic – Meštrovic i sur. (2005) navode da je incidencija u Republici Hrvatskoj za period od 1988. do 1998. godine 1,05/1000 za rascjep usne s ili bez rascjepa nepca, odnosno 0,66/1000 za izolirani rascjep nepca, što se slaže sa stranim istraživanjima koja navode višu incidenciju rascjepa usne s ili bez rascjepa nepca naspram izoliranog rascjepa nepca (Mossey i Castilla, 2003). Orofacijalni rascjepi mogu biti jednostrani ili obostrani. Prema IPDTC Working group (2011), 10,3% čine obostrani rascjepi usne bez rascjepa nepca, a 30,2% obostrani rascjepi usne udruženi s rascjepom nepca. Kod jednostranih rascjepa, 36,9% rascjepa usne i 41,1% rascjepa usne s rascjepom nepca je desnostrano, što navodi na zaključak da su jednostrani rascjepi usne s ili bez rascjepa nepca češći na lijevoj strani.

Orofacijalni rascjepi mogu se javiti izolirano ili udruženo s nekom drugom kongenitalnom anomalijom. Postotak takvih udruženih rascjepa u literaturi jako varira. Tako, primjerice, Milerad, Larson, Hagberg i Ideberg (1997) navode da 21% čine rascjepi udruženi s anomalijom, dok Shaw, Carmichael, Yang, Harris i Lammer (2004) navode višu pojavnost ovakvih rascjepa – 59,8% za rascjep usne s ili bez rascjepa nepca te 71,1% za izolirani rascjep nepca. Neovisno o točnom postotku, velik broj autora navodi da su anomalije udružene s rascjepom najčešće kod izoliranog rascjepa nepca (Stoll, Alembik Dott i Roth, 2000; Rittler, Cosentino, Lopez- Camelo, Murray, Wehby i Castilla, 2011). Govoreći o pridruženim anomalijama, brojni autori ističu koštane i srčane anomalije kao najčešće (Bagatin, 1991; Abdollahi Fakhim, Shahidi i Lotfi, 2016). Mossey i Castilla (2003) u svom su pregledu na temelju podataka prikupljenih iz 15 registara i ukupno 6454 djece registrirane s višestrukim malformacijama, u periodu od 1992. do 1999. godine, naveli sljedeće anomalije kao one najčešće udružene s orofacijalnim rascjepima: srčane mane (31,1%), različite deformacije (22,4%), hidrocefalus (11,2%), , anomalije urinarnog trahta (9,7%), polidaktilija (9,2%).

2.2. Etiologija

Kako bi se poboljšala prevencija, prognoza i liječenje, važno je razumijeti etiologiju orofacijalnih rascjepa (Huljev- Frković, 2015). Iako ne postoji jedan jasno definirani čimbenik koji uzrokuje pojavu ove anomalije, velik broj autora (Yaqoob i sur., 2013; Huljev – Frković, 2015; Beaty, Marazita i Leslie, 2016) grupira čimbenike u 2 glavne skupine – genetičke i okolišne. Okolišni čimbenici podrazumijevaju izloženost majke štetnim tvarima ili konzumiranje istih, način majčine prehrane, uzimanje određenih lijekova. S druge strane, povezanost između genetičkih čimbenika i nastanka rascjepa potvrđuju podaci koji navode kako je rizik za nastanak orofacijalnog rascjepa za braću i sestre osobe koja ima nesidromski rascjep oko trideset puta veći nego u općoj populaciji. Isto tako, Little i Bryan (1986; prema Huljev – Frković, 2015) navode kako u prilog genetičkim čimbenicima idu i istraživanja na monozigotnim i dizigotnim blizancima koja govore da je kod monozigotnih blizanaca konkordantnost značajno veća (40% do 60%) za razliku od dizigotnih blizanaca (oko 4%).

Bagatin (1991) dijeli etiološke faktore orofacijalnih rascjepa u 4 skupine:

1. Mutacije gena: rascjepi iz ove skupine odnose se na sindromske rascjepa koji se prenose monogenskim nasljeđivanjem te su dio ukupne kliničke slike sindroma
2. Kromosomske aberacije: rascjepi u sklopu sindroma nastalih kromosomskim aberacijama
3. Vanjski faktori: odnose se na način majčine prehrane, uzimanje lijekova, teratogene iz okoliša s kojima majka dolazi u kontakt za vrijeme trudnoće i slično, s time da je od naravi samog teratogena puno važniji period u kojem on djeluje. Ukoliko štetni čimbenik djeluje u osjetljivom periodu za primarno nepce - između 4. i 7. tjedna trudnoće, ili, za sekundarno nepce, između 7. i 12. tjedna, tada se povećavaju šanse za pojavu rascjepa kod djeteta. Ova kategorija ubraja određene kemijske faktore, virus rubeole, toksoplazmozu, manjak ugljikohidrata, proteina i elektrolita, nedostatak određenih vitamina, višak vitamina A, pušenje, uzimanje određenih lijekova, posebice antiepileptika, konzumiranje alkohola, iradijaciju i druge. Često se još navode i uzimanje kortikosteroida i folata kao uzroci rascjepima, no istraživanja daju neujednačene nalaze. Tako prema novijim istraživanjima kortikosteroidi nisu povezani s nastankom rascjepa (Skuladottir i sur. 2014; prema Huljev – Frković, 2015), dok za uzimanje folata kao uzroka orofacijalnim rascjepima nema čvrstih dokaza (De-Regil, Fernandez-Gaxiola, Dowswell i Pena-Rosas, 2010; prema Huljev – Frković, 2015)

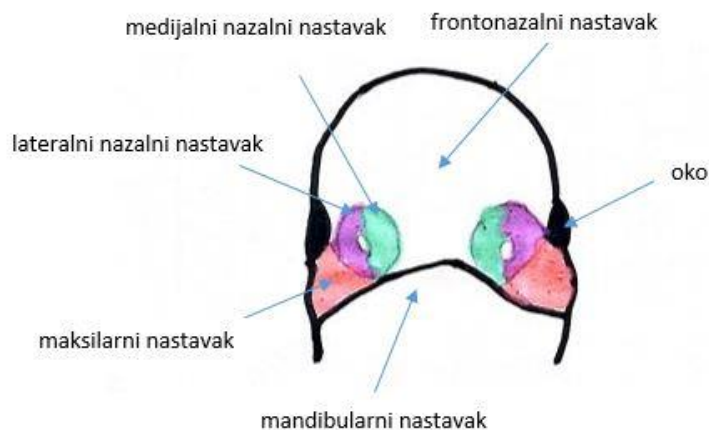
4. Multifaktorsko nasljeđivanje: podrazumijeva međudjelovanje nasljednih i vanjskih faktora koje uzrokuje orofacijalne rascjepa

Danas se smatra da većina rascjepa nastaje multifaktorskim nasljeđivanjem, odnosno kombinacijom genetičkih (endogenih) i okolišnih (egzogenih) faktora (Huljev – Frković, 2015), a pretpostavka je da će embrij sa određenim genotipom biti osjetljiv na određene teratogene (Peterson-Falzone i sur., 2017).

2.3. Embriologija

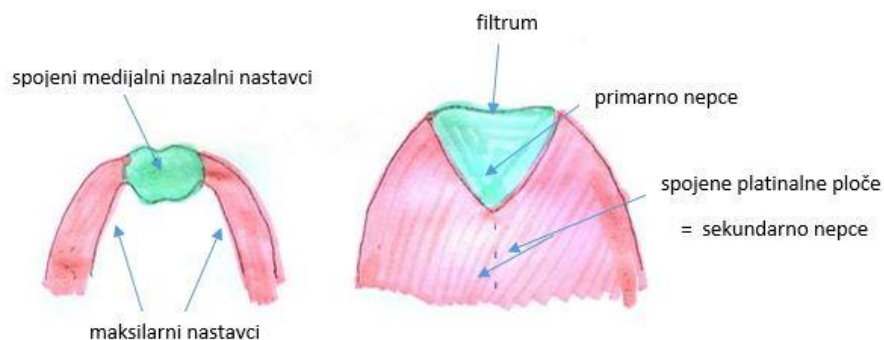
S ciljem boljeg razumijevanja nastanka orofacijalnih rascjepa, potrebno je razumijeti i embriološki razvoj lica, odnosno razvoj nosa, usne i nepca u periodu između 4. i 10. tjedna gestacije. Lice se počinje formirati u 4. tjednu embrionalnog razvoja. Ono se formira iz nekoliko dijelova koji se za vrijeme embriološkog razvoja nazivaju nastavcima. Tako su dijelovi od kojih se lice sastoji maksilarni, mandibularni, frontonazalni te nazalni nastavci, a za uredan razvoj lica nužno je pomicanje, pregradnja i fuzioniranje, odnosno, spajanje spomenutih nastavaka. Kako bi do toga došlo, moraju biti ispunjeni određeni uvjeti. Unutar embrija potrebno je lučenje faktora koji potiču spomenute procese te dovoljno prostora za njihovo odvijanje. Ukoliko poneki od potrebnih uvjeta za normalan embrionalni razvoj izostane, lice se ne formira kako je očekivano, odnosno dolazi do nastanka orofacijalnih rascjepa (Sadler, 2009).

Na Slici 1 prikazano je „primitivno lice“ u četvrtom tjednu razvoja. Prema Sadler (2009) ono se sastoji od maksilarnih i nazalnih nastavaka kao parnih struktura te frontonazalnog i mandibularnog nastavka. Nazalni nastavci dijele se sa svake strane na onaj bliži sredini (medijalni nazalni nastavak) i onaj bočniji (lateralni nazalni nastavak)



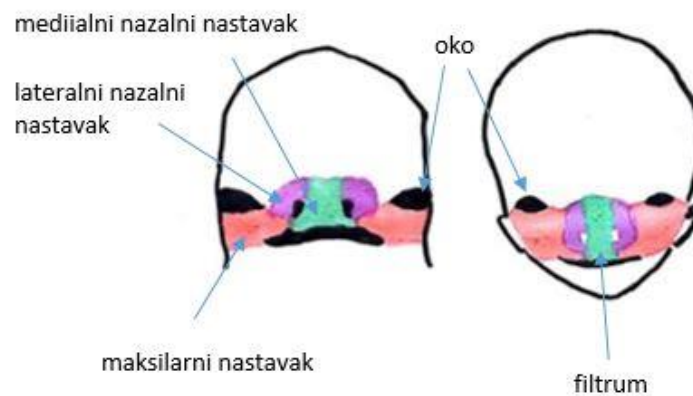
Slika 1: „primitivno lice“ u 4. tjednu embrionalnog razvoja lica
(crtež prema „Langmanova medicinska embriologija (10.izdanje)“)

U naredna dva tjedna povećava se veličina maksilarnih nastavaka te se oni polako pomiču prema sredini što rezultira pomicanjem i nazalnih nastavaka jedan prema drugome. Na posljjetku, dolazi do fuzioniranja medijalnih nazalnih nastavaka, a postranično od njih nalaze se maksilarni nastavci. Posljedično tim procesima gornja usna bude sastavljena od medijalnih nazalnih i maksilarnih nastavaka. Lateralni nosni nastavci ne sudjeluju u formiranju gornje usne već formiraju krila nosa te je njihova uloga u nastanku orofacijalnih rascjepa manja (Sadler, 2009) (Slika 2).



Slika 2: Spajanje ličnih nastavaka i formiranje lica
(crtež prema „Langmanova medicinska embriologija (10.izdanje)“)

Osim na površini, nazalni nastavci spajaju se i u dubini te time nastaje primarno nepce. Maksilarni pak nastavci u 6. tjednu razvoja daju svoje izdanke, tzv. palatinalne ploče, koji spajanjem izgrađuju sekundarno nepce (Sadler, 2009) (Slika 3). Sekundarno se nepce sprijeda spaja s primarnim nepcem te tako nastaje incizivni otvor (Knežević, 2014). Procesi spajanja nastavaka završavaju do 10. tjedna embriogeneze kada dolazi do odvajanja nazalne i oralne šupljine (Vuletić, 2017).



Slika 3: Formiranje primarnog i sekundarnog nepca tijekom embrionalnog razvoja (crtež prema „Langmanova medicinska embriologija (10.izdanje)“)

Poznavajući ovakav slijed događaja, možemo zaključiti da rascjepi sekundarnog nepca mogu nastati uslijed izostanka spajanja palatinalnih ploča. Razlog tome može biti njihova premala veličina, do te mjere da se nikad ne mogu spojiti u središnjoj liniji, izostanak stvaranja palatinalnih ploča u 6. tjednu embrionalnog razvoja, inhibicija procesa fuzije zbog nedostatka lučenja faktora fuzije, nemogućnost jezika da se spusti prema dolje zbog mikrognatije i time ometanje spajanja palatinalnih ploča. Izostajanje spajanja nazalnih nastavaka uslijed sličnih razloga dovodi pak do rascjepa primarnog nepca (Sadler, 2009).

2.4. Definicija i klasifikacija

Orofacijalni rascjepi označavaju razdvojenost kože, mišića, kostiju i hrskavica u različitom obimu što predstavlja estetsku i funkcionalnu problematiku (Bagatin, 1991). Pod pojmom orofacijalnih rascjepa podrazumijevamo rascjep usne, u narodu često nazivan „zečjom usnom“, rascjep nepca te rascjep usne i nepca, laički „vučje ždrijelo“. Definicija i opis rascjepa koju daje Bagatin (1991) prikazana je zbog preglednosti u tablici 1.

Tablica 1: Podjela i definicija orofacijalnih rascjepa (Bagatin, 1991)

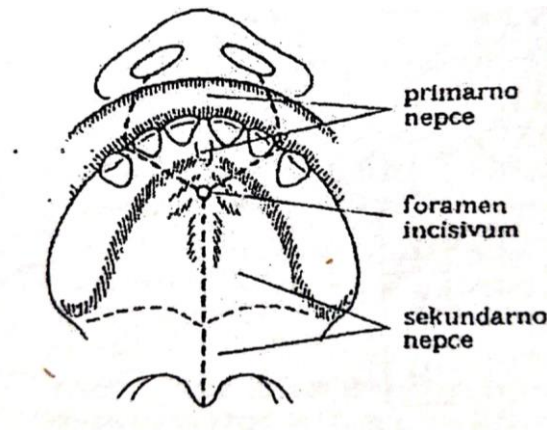
RASCJEP USNE (lat. <i>cheiloschisis</i>)	Rascjep primarnog nepca koji uključuje usnu, alveolarni greben i dio tvrdog nepca (anteriorno od incizivnog otvora)
RASCJEP NEPCA (lat. <i>palatoschisis</i>)	Rascjep sekundarnog nepca koji uključuje meko i tvrdo nepce (posteriorno od incizivnog otvora)
RASCJEP USNE I NEPCA (lat. <i>cheilognatopalatoschisis</i>)	Rascjep primarnog i sekundarnog

Klasifikacija orofacijalnih rascjepa bitna je kako za klinička, tako i za epidemiološka istraživanja te igra važnu ulogu u dijagnostici i daljnjem tretmanu (Rani i Chickmagalur, 2011). Prema Američkom društvu logopeda (engl. *American – Speech – Language- Hearing Association – ASHA*) podjela se općenito vrši prema:

- lateralnosti – jednostrani i obostrani rascjepi
- stupnju zahvaćenosti – potpuni i djelomični rascjepi
- regiji koju rascjep zahvaća – rascjep primarnog nepca, rascjep sekundarnog nepca i kombinirani rascjep, tj. rascjep primarnog i sekundarnog nepca

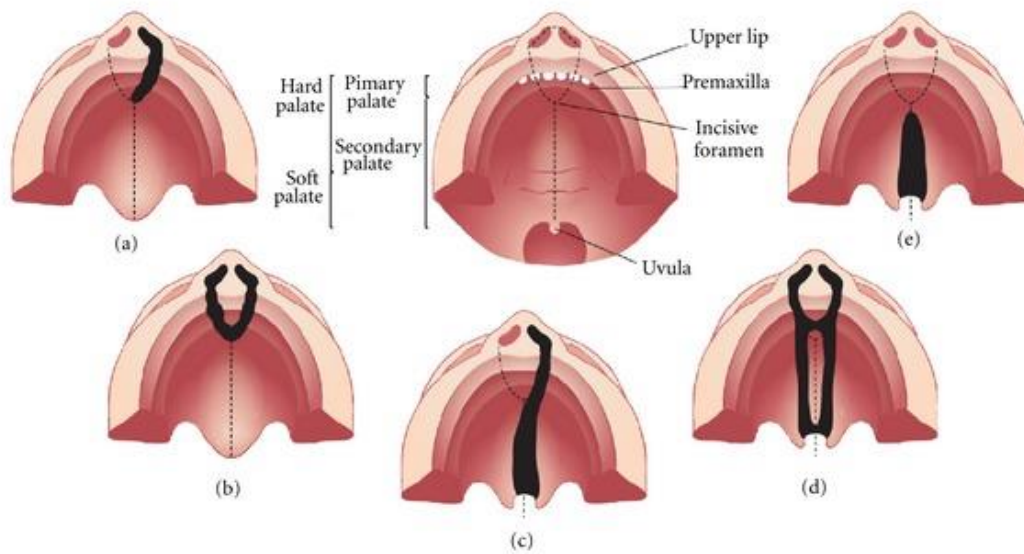
Zadnje navedeno u podjeli je klasifikacija rascjepa prema embriološkom razvoju pri kojoj se, kao glavna anatomska točka, uzima *foramen incisivum* (incizivni otvor), budući da je upravo ova struktura granica između primarnog i sekundarnog nepca (Rani i Chickmagalur, 2011) (Slika 4). Primarno nepce obuhvaća usne, dio tvrdog nepca anteriorno od incizivnog otvora

(trokutasto područje s vrhom u incizivnom otvoru) te dio alveolarnog grebena. Sekundarno nepce uključuje preostali dio tvrdog nepca, posteriorno od incizivnog otvora, meko nepce i uvulu (Odunze, 2020).



Slika 4: Prikaz primarnog i sekundarnog nepca (preuzeto iz „Maksilofacijalna kirurgija“)

Rascjepi primarnog (rascjep usne) i sekundarnog nepca (rascjep nepca) te kombinirani rascjepi (rascjep usne i nepca) mogu biti jednostrani i obostrani te potpuni i nepotpuni/ djelomični (Slika 5 daje prikaz najučestalijih vrsta rascjepa primarnog i sekundarnog nepca). Potpuni rascjep usne zahvaća cijelu usnu, a može se nastaviti na alveolarni greben te pružati do incizivnog otvora. Djelomični rascjep usne varira od neznatne dijastaze mišića do širokog rascjepa koji premošćuje samo uska traka mekog tkiva (Bagatin, 1991). Potpuni rascjep nepca uključuje primarno i sekundarno nepce, odnosno zahvaća cijelo nepce. Proteže se od uvule, anteriorno do alveolarnog grebena te je obično udružen s rascjepom usne. Djelomični rascjep nepca uključuje samo sekundarno nepce, a dužina kojom se rascjep od uvule proteže anteriorno varira. Nepotpuni rascjep nepca uključuje varijante poput uvule bifide ili rascijepljene uvule, submukoznog rascjepa nepca, rascjepa mekog nepca i rascjepa mekog i tvrdog nepca (Odunze, 2020).



Slika 5: Prikaz najčešćih rascjepa: a) jednostrani rascjep usne sa zahvaćenim alveolarnim grebenom b) obostrani rascjep usne sa zahvaćenim alveolarnim grebenom c) jednostrani rascjep usne s rascjepom nepca d) obostrani rascjep usne i nepca e) rascjep nepca (preuzeto s: <https://www.asha.org/Practice-Portal/Clinical-Topics/Cleft-Lip-and-Palate/>)

2.4.1. Submukozni rascjep

Uz rascjepe usne, nepca i kombinirane rascjepe, potrebno je izdvojiti submukozni rascjep. Njegova je specifičnost u tome što rascjep postoji između mišića nepca, a nalazi se ispod tankog sloja tkiva, odnosno ispod mukozne membrane koja prekriva krov usne šupljine. Ovakva vrsta rascjepa najmanje je uočljiva i često se teško primijeti a razlog tome je što je rascjep sakriven ispod mukozne membrane čiji je površinski sloj intaktan pa nepce djeluje uredno. Submukozni rascjep može zahvatiti uvulu (viseće tkivo na krajnjem rubu mekog nepca u središnjoj liniji), dio ili meko nepce cijelom dužinom, a u rijetkim slučajevima može se protezati kroz meko i tvrdo nepce (Wales, Corsar i Devlin, 2009).

Prema *American Cleft Palate - Craniofacial Association – ACPA* (2018) postoje znakovi i simptomi, ili njihova kombinacija, koji mogu biti indikator za sumnju na submukozni rascjep (Slika 6).

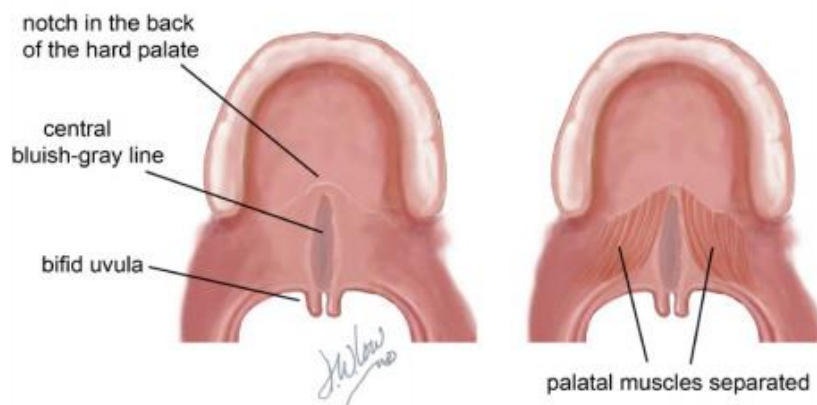
Znakovi koji mogu upućivati na submukozni rascjep nepca su:

- ✓ Uvula bifida – djelomično ili potpuno rascijepljena uvula, ujedno jedan od glavnih znakova submukoznog rascjepa;
- ✓ Zona pelludica - plavo – siva linija (diskoloracija) sredinom mekog nepca koja indicira da su mišići mekog nepca razdvojeni;
- ✓ Razdvojenost mišića koja se osjeti palpacijom prilikom pregleda kliničara;
- ✓ Urez tkiva u obliku slova V - koštani urez na rubu tvrdog nepca koji kliničar vidi ili palpira.

Simptomi koji mogu upućivati na submukozni rascjep:

- ✓ Nazalna regurgitacija – hrana ili tekućina izlazi kroz nos;
- ✓ Infekcije uha – dijete ima česte upale uha zbog nakupljanja tekućine u uhu;
- ✓ Hipernazalni govor – govor zvuči nazalno zbog narušene funkcije mekog nepca .

Ukoliko su ovi simptomi prisutni, a kliničar za vrijeme pregleda ne uočava nikakve promjene na nepcu, tada je moguće uvlačenjem kamere kroz nosnice i pogledom na gornju stranu nepca (nazofaringoskopom) potvrditi ili odbaciti sumnju na submukozni rascjep (Hasan, Gardner, Devlin i Russell, 2014).



Slika 6: Submukozni rascjep nepca (preuzeto s: https://cleftline.org/wp-content/uploads/2018/10/ACPA_booklet_Submucous.pdf)

Kao i kod ostalih vrsta rascjepa, točan uzrok submukoznog rascjepa nije poznat, no sigurno je da je on multifaktorijalan i da se radi o kombinaciji djelovanja genetike i vanjskih čimbenika u prvim tjednima trudnoće. Submukozni rascjep također se može javiti izolirano ili u sklopu sindroma, udružen s ostalim kongenitalnim anomalijama. Najpoznatiji sindrom kod kojeg se javlja je Sticklerov sindrom i velokardiofacijalni sindrom (sindrom delecije 22q.11). Procijenjena incidencija submukoznih rascjepa je 1 na 1200 - 2000 rođene djece, no točna incidencija nije poznata budući da, zbog već prethodno navedenih razloga, ovakav rascjep često ostane nedijagnosticiran (Hasan i sur., 2014).

2.4.2. Sindromski rascjepi

Iako je veći dio orofacijalnih rascjepa nesindromski - oko 70% rascjepa usne s ili bez rascjepa nepca i 50% rascjepa nepca, poznato je oko 300 sindroma koji kao dio kliničke slike imaju i rascjep usne i/ili nepca (Huljev – Frković, 2015). U sklopu sindroma češći je izolirani rascjep nepca od rascjepa usne s ili bez rascjepa nepca. Budući da su orofacijalni rascjepi vrlo često udruženi s drugim kongenitalnim anomalijama, potrebno je pravovremeno uočiti njihovo prisutstvo koje može upućivati na određeni sindrom te time valjano pristupiti daljnjoj terapiji (Venkatesh, 2009). Sindromski rascjepi dio su kliničke slike kromosopatije ili sindroma koji je uzrokovan mutacijom jednog gena, a Huljev – Frković (2015) navodi neke od njih. U skupini kromosopatija rascjepi usne i/ili nepca mogu biti dio kliničke slike kod trisomije 13, trisomije 18, Wolf – Hirschhornova sindroma ili delecije kratkog kraka 4. Rascjep nepca ili velofaringealna insuficijencija česti su kod sindroma mikrodelecije 22q11.2 koji se još naziva velokardiofacijalni sindrom, sindrom DiGeorge ili Shprintzenov sindrom, a nastaje kao posljedica submikroskopske delecije na drugom kraku 22. kromosoma (Ryan i sur. 1997; prema Huljev- Frković, 2015).

Od monogenских poremećaja ista autorica izdvaja Van der Woudeov sindrom koji zauzima otprilike 2% svih rascjepa usne s ili bez rascjepa nepca te je time ovaj autosomno dominantni poremećaj najzastupljeniji u sindromskim rascjepima. Kod ovog se sindroma javljaju sve vrste rascjepa, odnosno, mogući je rascjep usne s ili bez rascjepa nepca te izolirani rascjep nepca. Kod Treacher Collins sindroma ili mandibulofacijalne dizostoze rascjep nepca javlja se u 28% slučajeva. Budući da se radi o poremećaju kraniofacijanog razvoja, karakterizira ga promijenjen oblik lica, točnije mala mandibula, očni kapci spuštene prema dolje, kolobom donje vjeđe, mikrotija, slab sluh. Rascjep usne s ili bez rascjepa nepca karakterističan je i za poplitealni

ptorigijum sindrom, a rascjep nepca ili uvule javlja se kod Sticklerova sindroma (Huljev – Frković, 2015).

Uz prethodno navedene sindrome, ASHA još navodi i Pierre Robin sindrom (sekvencu) za koji je, osim glavnih kliničkih znakova sindroma - mikrognatije i glosoptoze, karakterističan i rascjep nepca koji se javlja u 85% slučajeva. Kraniofacijalna mikrosomija te neonatalni apstinencijski sindrom također obuhvaćaju neku vrstu rascjepa kao dio kliničke slike.

U ovom radu bit će još pobliže opisani neki od navedenih sindroma zajedno s pridruženim teškoćama hranjenja i gutanja koje su rezultat rascjepa, kao i ostalih anomalija karakterističnih za pojedini sindrom.

2.5. Liječenje orofacijalnih rascjepa

„Liječenjem rascjepa nastoji se ispraviti rascjepom promijenjeni anatomske odnos i uspostaviti normalna funkcija rascijepljenih tkiva i okolnih struktura" (Bagatin, 1991, str.54). Dakle, zbog promijenjene anatomije, nužna je kirurška intervencija. Budući da je cilj postići što manje upadljivu malformaciju kako u estetskom, tako i u funkcionalnom smislu, u intervenciji sudjeluje tim stručnjaka kako bi operacija i daljnja rehabilitacija djeteta bile što uspješnije.

Početak liječenja djeteta rođenog s orofacijalnim rascjepom određuju vrsta i opseg samog rascjepa. Ukoliko je uz usnu rascijepljeno i nepce, već u u prvim danima po rođenju započinje ortodontska terapija kao pretkirurško liječenje. Uzimaju se otisci gornje čeljusti i izrađuje se palatinalna ili nepčana pločica koju dijete nosi do kirurškog zahvata. Njezina je uloga olakšati hranjenje djeteta te što više približiti rascijepljene segmente jedan prema drugome u optimalan međuodnos (Knežević, 2008).

Bagatin (1991) navodi kako nema jedinstvenog mišljenja o tome kada operirati rascjep. Ipak, postoje određeni preduvjeti za prvu operaciju. Potrebno je poštovati „pravilo desetke" prema kojem dijete mora imati najmanje 10 tjedana, hemoglobin iznad 10 dg/L te tjelesnu težinu iznad 4,5kg (10 funti).

Operacije kojima se korigiraju anatomska odstupanja nazivaju se heiloplastika (lat. *cheiloplastica*) i palatoplastika (lat. *palatoplastica*) odnosno plastika usne i plastika nepca. Operacije se izvode pod općom anestezijom, a podrazumijevaju oblikovanje usne i zatvaranje nepca vlastitim tkivom djeteta, budući da kod rascjepa ne nedostaje tkivo, samo se ono ne nalazi

na „pravom mjestu“. Cilj kirurških zahvata je anatomska rekonstrukcija krivo postavljenih mišića usne i mekog nepca (*m.orbicularis oris*, *m.nasalis*, *m.levator veli palatini*) budući da oni čine temelj estetike usne i funkcije usne i nepca (Knežević, 2008).

Freitas i Cardoso (2017) navode kako je optimalni period za heiloplastiku 3. – 6. mjesec života, dok se palatoplastika najčešće izvodi između 12. i 18. mjeseca života. Duarte i sur. (2015) pak navode kako bi se palatoplastika trebala izvršiti između 9. i 12. mjeseca, no varijacije u optimalnom vremenu za operaciju ovise o specijaliziranom centru u kojem će dijete biti operirano te o stanju djeteta s orofacijalnim rascjepom. Prema Vuletić (2017) u slučaju potpunog rascjepa, operacija zatvaranja mekog nepca izvodi se obično između 3. i 6. mjeseca starosti, istovremeno s operacijom usne. Preostali defekt na tvrdom nepcu operira se tek kasnije, između 2. i 4. godine djetetova života. Kod izoliranog rascjepa nepca, palatoplastika se također izvodi u dva dijela po istom principu – najprije se zatvara meko nepce, a kasnije tvrdo nepce (nakon 2. godine starosti). Razlog tome je što bi raniji kirurški zahvat na koštanom dijelu negativno utjecao na rast i razvoj srednje trećine lica (Bagatin, 1991; Knežević, 2008).

Navedeni kirurški postupci spadaju u primarne kirurške zahvate. Iako inicijalni rezultati heiloplastike i palatoplastike mogu dati optimalne rezultate, Knežević (2008) navodi kako su nerijetko potrebni i dodatni korektivni zahvati na usni i nepcu, odnosno sekundarni kirurški zahvati. Oni uključuju ispravljanje nepravilnosti na usni koje su rezultat primarne operacije, zatvaranje fistula nepca te plastiku ždrijela kojom se rješava problem velofaringealne insuficijencije (Bagatin, 1991).

Neminovno je da u proces intervencije bude uključen multidisciplinarni tim stručnjaka koji obično čini pedijatar, kirurg, ortodont, otorinolaringolog, audiolog, logoped, fonijatar, stomatolog, psiholog. Članovi tima surađuju od samih početaka – zajedno planiraju liječenje prije operacije rascjepa, dogovaraju se o terminu kirurškog zahvata, sudjeluju u postoperativnom praćenju djeteta i pravovremenom uklanjanju potencijalno zapaženih nepravilnosti (Bagatin, 1991). Kako je svaki rascjep specifičan, tako je i svakom djetetu potrebno pristupiti individualno, s obzirom na njegove potrebe, a ne shematski i standardizirano. Ovakvo timsko praćenje djeteta osigurava optimalnu rehabilitaciju i rezultate.

3. POPRATNE TEŠKOĆE KOD OROFACIJALNIH RASCJEPJA

Kako je već ranije spomenuto, promijenjena anatomija usana i nepca rezultira estetskim i funkcionalnim nedostacima koji, osim disfagije i teškoća hranjenja, uključuju i probleme sa sluhom, govorom, jezičnim razvojem i glasom. Nadalje, orofacijalni rascjepi mogu imati utjecaja i na psihološki razvoj djeteta, a navedene poteškoće, udružene ili pojedinačno, značajno utječu na kvalitetu života (Wehby i Cassell, 2010).

Promijenjen odnos usne i nosne šupljine kod djece s orofacijalnim rascjepima utječe na ranu vokalizaciju i na razvoj govora općenito (Dembitz, 2008). U usporedbi s djecom urednog razvoja, primjećene su razlike već u ranim vokalizacijama koje obilježavaju nazalni i glotalni prizvuk. Djeca proizvode glasove na guturalni način dodirujući stražnjim dijelom jezika farinks i tako proizvode glasove iza rascjepa. Osim toga, u govorno – jezičnom razvoju uočena je i smanjena varijabilnost u proizvodnji konsonanata, kasnija pojava prve riječi te sporiji razvoj rječnika (Chapman, Hardin-Jones, Halter, 2003). Nemogućnost ili neadekvatnost izgovaranja većeg broja glasova (bilabijala, dentala, palatala i velara) rezultira smanjenom razumljivošću govora. Kako Dembitz (2008) navodi, zbog otežane proizvodnje glasova u usnoj šupljini, dolazi do pojave kompenzatornih mehanizama te djeca stvaraju glotalne (grlene) glasove prilikom čega dolazi do pojačane napetosti fonacijskog aparata, a samim time i do promuklosti, tj. poremećaja glasa.

Glavno obilježje govora kod djece s orofacijalnim rascjepima je hipernazalnost. Do hipernazalnosti dolazi zbog velofaringealne insuficijencije koju uzrokuje rascjep, odnosno kada izostane optimalno zatvaranje velofaringealnog sfinktera koji odvaja usnu šupljinu od nosne. Zračna struja stoga prolazi kroz nosnu šupljinu, a u govoru se to uočava kao pretjerana količina nazalne rezonancije kod glasova koji nisu nazali (Boone i McFarlane, 2000; prema Blaži, Turkalj i Dembitz, 2010).

Kod ove populacije djece vrlo su česte upale uha. Upale uha općenito su jedan od najčešćih zdravstvenih problema kod djece, no kod djece s rascjepima njihova prevalencija znatno je veća. Naime, čak 90% djece s rascjepom nepca boluje od recidivirajućih upala srednjeg uha što za posljedicu može imati konduktivne smetnje sluha, a može dovesti i do njegova trajnog oštećenja. Jedan od glavnih uzroka ovako čestim upalama uha je disfunkcija Eustahijeve tube – kanala koji povezuje srednje uho i nazofarinks (Kovačić, 2008). Eustahijeva tuba prirodno je zatvorena, otvara se tek svakih nekoliko sekundi prilikom gutanja. Mišići koji su odgovorni za

njezino otvaranje su *m. levator veli palatini* i *m. tensor veli palatini*. Budući da je uslijed rascjepa funkcija ovih mišića narušena, odnosno oni nisu razvijeni ili su postavljeni na krivom mjestu, narušeno je i pravilno otvaranje Eustahijeve tube (Heidsieck, Smarius, Oomen i Breugem, 2016). Zbog toga je odvijanje procesa za koje je ona zaslužna, kao što je izjednačavanje tlakova između srednjeg uha i atmosfere, drenaža mukoze iz srednjeg uha u nazofarinks i priječenje ascendentnog toka sekreta iz nazofarinksa u srednje uho, otežano (Schilder i sur., 2015). Budući da ti procesi štite srednje uho od inflamacije, razumljivo je zašto su upale kod djece s rascjepima učestalije. Rezultat ovakvih učestalih upala uha mogu biti govorno - jezične teškoće budući da je sluh važan faktor za razvoj jezika i govora (Dembitz, 2008).

4. HRANJENJE

4.1. Proces hranjenja i njegova važnost

„ Hranjenje je sveobuhvatni postupak i proces konzumiranja hrane koji obuhvaća različite fiziološke procese: sisanje, više načina procesiranja bolusa (ovlaživanjem, mljackanjem, žvakanjem, usitnjavanjem) koji ovise o konzistenciji, vrsti i teksturi hrane, zatim transport bolusa propulzivnim pokretima različitih organa te gutanje i pijenje." (Lefton – Greif, 2008; prema Ivkić i Brozović, 2019, str. 133).

Hranjenje je jedna od osnovnih fizioloških potreba svih živih bića, no kada se radi o djetetu, tada je hranjenje zapravo puno više od samog zadovoljavanja nutritivnih zahtjeva. Kako Ivkić i Brozović (2019) navode, hranjenje omogućava uspostavljanje i jačanje emocionalne veze između djeteta i majke, stvaranje osjećaja sigurnosti, zadovoljstva, privrženosti, a na posljetku i ugone koja se kod djeteta javlja kao rezultat uspješnog hranjenja i zadovoljenja potrebe za hranom. Dijete pritom stvara stav prema hranjenju, hrani i majci ili osobi koja ga hrani te ukoliko je iskustvo pozitivno, ono podupire učenje ove oralno – motoričko – senzoričke vještine.

Da bi hranjenje bilo efikasno, potrebna je anatomska i fiziološka spremnost te koordinacija između većeg broja organa i organskih sustava – neurološkog, gastrointestinalnog, kardiopulmonarnog koštanog i mišićnog sustava (Dutta i sur., 2015). Osim toga, nužno je i da

su primarne oralne funkcije (sisanje, gutanje, žvakanje i pijenje) uredne te da su adaptivni i protektivni refleksi uredno razvijeni (Ivkić, Bozović, 2019).

Ukoliko je proces hranjenja iz nekog razloga narušen, a za potrebe ovog rada možemo govoriti o narušenosti zbog kongenitalnih anomalija, odnosno, orofacijalnih rascjepa, teškoće koje se javljaju imaju puno širi značaj od samog utjecaja na zadovoljavanje nutritivnih zahtjeva. One će se odraziti na kvalitetu veze između majke i djeteta, ali i na cijelu obiteljsku dinamiku, budući da u takvoj situaciji hranjenje postaje glavna briga roditelja jer upravo je ono povezano s djetetovim rastom i razvojem. U takvoj situaciji roditelji obično krive sebe za neučinkovitost hranjenja te imaju osjećaj krivnje i nesposobnosti da obave ono što drugi roditelji rade s lakoćom, što može rezultirati depresijom i anksioznošću. Hranjenje se pretvara u obavezu i strah te utječe na emocionalnu vezu i komunikaciju s djetetom. Ukoliko se teškoće s hranjenjem kontinuirano ponavljaju, čin hranjenja na dijete djeluje traumatski te ono počinje stvarati averziju prema hranjenju (Ivkić i Brozović, 2019).

4.2. Hranjenje – sisanje

Sposobnost sisanja od vitalne je važnosti za novorođenčad. Ovakav način hranjenja u prvim mjesecima života osigurava uredan rast i razvoj djeteta (da Costa, 2010) budući da je majčino mlijeko potpuna hrana za dojenče i važna za, između ostalog, imunizaciju, prevenciju upala i alergija, za razvoj kostiju te kraniofacijalnih struktura (Freitas i Cardoso, 2017). Sigurno i učinkovito nutritivno sisanje ne odnosi se samo na sisanje, već na sinkroniziranu aktivnost i visoku usklađenost sisanja, gutanja i disanja. Sisane – gutanje – disanje predstavlja temeljni obrazac oralnog hranjenja u prvim mjesecima života. Te funkcije zajedno čine nutritivni put sisanja, kompleksni neurološki mehanizam koji nadzire koordinaciju i sigurni transport mlijeka od usne šupljine do želuca, što i ne čudi ako se uzme u obzir da se nutritivno sisanje javlja kao 1 usisaj u sekundi, što znači da se svake sekunde javlja novi bolus koji je potrebno „očistiti“ iz oralne šupljine, farinksa i ezofagusa prije negoli stigne novi bolus (da Costa, 2010).

Proces sisanja uključuje 2 komponente: tzv. usisavanje (engl. *suction*) i ekspresiju (engl. *expression*) (Sameroff 1968; prema Lau, 2015). Glavni zadaci koji se nameću pred dijete kroz ove dvije komponente su stvaranje negativnog intraoralnog tlaka i pravilno pozicioniranje usana i jezika, stoga je važno da su sve strukture koje sudjeluju u ovim procesima intaktne.

Usisavanje podrazumijeva negativni intraoralni tlak koji se generira uz zatvaranje nosne šupljine pomoću mekog nepca, prijanjanje usana oko bradavice ili dudice, odnosno sisača i spuštanjem jezika i mandibule (Wolf i Glass, 1992; prema Lau, 2015). Zrak ne ulazi u povećani volumen usne šupljine, a mlijeko se povlači u usta – akcija slična pijenju na slamku. Ekspresija se odnosi na kompresiju bradavice ili sisača jezikom o tvrdo nepce čime se stvara pozitivan tlak u bradavici/sisaču kako bi se tekućina, odnosno mlijeko potisnulo u usta – radi zornije predodžbe - akcija slična muženju krave rukama (Lau,2015).

4.3. Hranjenje – gutanje

Hranjenje i gutanje su kompleksne radnje koje uključuju više od 30 živaca i mišića (Matsuo i Palmer, 2008). Kako bi se razumjela fiziologija gutanja, potrebno je najprije poznavati anatomiju glave i vrata, tj. orofaringealnih struktura koje su uključene u proces gutanja, a koja se značajno razlikuje od odraslih osoba. Dojenčad još nema zube, opseg usne šupljine je manji pa jezik, koji se čini prevelik ispunjava usnu šupljinu, u obrazima su jastučići za sisanje koji stabiliziraju rane obrasce sisanja, larinks i hioidna kost, odnosno hrskavica, položeni su više u vratu, epiglotis dodiruje stražnji dio mekog nepca i zajedno čine zaštitni mehanizam. Anatomija ovih struktura se mijenja s razvojem – tako se larinks postepeno spušta na nižu poziciju u vratu, farinks se produžuje te se gubi kontakt mekog nepca i epiglostisa. Ove promjene započinju između 4. i 6. mjeseca života i nastavljaju se i kroz 1.godinu života te omogućuju zrelije obrasce sisanja, žvakanja i gutanja (Ivšac, Blaži i Lulić, 2007; Matsuo i Palmer, 2008). Zbog navedenih razlika u anatomiji, potreban je drugačiji pristup djeci u tretmanu teškoća hranjenja i gutanja nego kod odraslih.

Osim navedenih anatomskih razlika, važni su i primitivni refleksi koji postoje kod dojenčadi, a koji su osnova prvog i budućeg hranjenja:

refleks traženja usnama („rooting" refleks) – dijete automatski okreće glavicu prema bradavici ili predmetu kojim se dotakne kut usana te pokušava usnama dohvatiti iste. Na taj način dijete lako nalazi bradavicu dojke kada se ona samo prisloni uz obraz (Glodowski, Thompson i Martel, 2019);

refleks sisanja – dijete će intenzivno sisati ukoliko mu se u usta stavi bradavica ili bilo koji predmet; javlja se već s 10 tjedana gestacije, a gubi se oko četvrtog mjeseca kada beba savlada traženje hrane pogledom (Dimitrious, 2004);

značajnu ulogu u području hranjenja i gutanja ima i refleks kašlja kao protektivni refleks, a ako on izostane, moguća je penetracija hrane u dišni sustav;

faringealni (gag) refleks javlja se podraživanjem stražnjeg dijela jezika, krova usta i područja oko krajnika. Važan je u normalnom procesu gutanja, a pomaže i u sprječavanju gušenja.

Gutanje ili degluticija (od lat. *deglutitio*) definira se kao složeni dinamički proces prijenosa hrane od usne šupljine do želuca, koji zahtijeva neuromuskularnu uključenost i koordinaciju mišića usana, jezika, nepca, farinksa, larinksa i jednjaka (Prasse i Kikano, 2009). Akt gutanja dijeli se u tri faze: oralnu, faringealnu i ezofagealnu te je djelomično pod voljnom kontrolom, a djelomično je refleksan (Šimić, 2015). Za sigurno gutanje potrebno je da su strukture koje su uključene u taj proces intaktne, da postoji sinkronizacija između faza, da ne dolazi do rezidua, odnosno zaostajanja hrane u oralnoj ili faringealnoj šupljini i da postoji potrebno glotičko zatvaranje radi zaštite dišnog puta i prevencije bježanja hrane u donje dišne puteve (Freitas i Cardoso, 2017).

Fiziologija urednog gutanja izvorno je bila opisana kroz 3 faze – oralnu, faringealnu i ezofagealnu prema lokaciji bolusa (Logemann, 1998). Kasnije se prva, oralna faza, podijelila u 2 – pripremnu i propulzivnu i tako je nastao model koji uključuje 4 faze (Matsuo i Palmer, 2008):

- Oralna pripremna faza - voljna faza koja uključuje sisanje, žvakanje i manipuliranje hranom kako bi se stvorio kohezivni bolus. Bolus se formira pokretima jezika, usnica i mandibule, a hrana se miješa sa slinom kako bi nastao bolus koji se može progutati (Šimić, 2015);
- Oralna propulzivna (tranzitorna) faza - voljna faza koja počinje sa posteriornom propulzijom bolusa jezikom i završava inicijacijom faringealnog gutanja; bolus se kreće prema korijenu jezika, zatvara se ulaz u nazofarinks podizanjem mekog nepca, tj. sprečava nazalna regurgitacija i preuranjeni ulazak bolusa u orofarinks (Šimić, 2015);
- Faringealna faza - započinje iniciranjem refleksa gutanja u trenutku kada bolus stimulira osjetne receptore nepčanih lukova, mekog nepca i stražnjeg dijela korijena jezika. Bolus dalje prolazi kroz farinks pomoću nevoljnih peristaltičkih kontrakcija faringelanih konstriktora te se istovremeno zatvara prolaz u dišni sustav kako bi se spriječio ulazak hrane u respiratorni sustav (Matsuo i Palmer, 2008);

- Ezofagealna faza —nevoljna faza za vrijeme koje se bolus prenosi do želuca pomoću procesa ezofagealne peristaltike, tj. otvaranja i zatvaranja gornjeg i donjeg ezofagealnog sfinktera (Logemann, 1998).

Šimić (2015) još navodi i predoralnu (anticipatorsku, cefaličku) fazu koja dolazi prije oralne pripreme faze i u kojoj izgled i miris hrane aktiviraju lučenje žlijezda slinovnica. Arvedson i Lefton-Greif (1998; prema Lau 2015) dijele proces urednog gutanja na sljedeće faze: oralna faza, početna faringealna faza, faringealna faza, početna ezofagealna faza, ezofagealna faza. Oralna faza obuhvaća formiranje bolusa (Omari i sur., 1999; prema Lau 2015). Početna faringealna faza važna je za početak refleksa gutanja (Selley, Ellis, Flack i Brooks, 1990; prema Lau 2015). Faringelna faza važna je za sigurni peristaltički transport bolusa prema ezofagusu. Početak ezofagealne faze ključan je za pravovremen ulazak bolusa kroz gornji ezofagealni sfinkter u ezofagus, dok je ezofagealna faza važna za transport bolusa do želuca i otvaranje donjeg ezofagealnog sfinktera (Loots i sur., 2011; prema Lau, 2015).

5. DISFAGIJA

Kada prilikom gutanja dolazi do problema koji su krakterizirani teškoćama prijenosa hrane i tekućine od usne šupljine do želuca, u jednoj ili više ili u svim fazama gutanja, uključujući teškoće žvakanja hrane, pripremanja za gutanje, iniciranja gutanja, tjeranja zalogaja kroz farinks te prijenosa hrane kroz jednjak do želuca, tada govorimo o disfagiji (Hedge, 2002; Freitas i Cardoso, 2017). Disfagija se javlja kod gotovo polovine populacije odraslih osoba.

Smatra se da je pedijatrijska disfagija, odnosno, incidencija teškoća gutanja u dječjoj populaciji u porastu, a razlog tome je poboljšana stopa preživljavanja djece sa kompleksnim medicinskim stanjima (Newman, Keckley, Petersen i Hamner, 2001). Procjene incidencije i prevalencije teškoća hranjenja i gutanja u dječjoj populaciji variraju zbog razlika u uzorku ispitanika u istraživanjima, različitih definicija navedenih teškoća te razlike u izboru metoda i instrumenata za procjenu (Lefton-Greif, 2008; prema Freitas i Cardoso, 2017). Smatra se da se kod 25% populacije djece javljaju teškoće hranjenja, dok je procijenjena prevalencija disfagije kod djece s kraniofacijalnim anomalijama 33%–83% (Reid, Kilpatrick i Reilly, 2006; de Vries i sur., 2014; Caron i sur., 2015).

Freitas i Cardoso (2017) klasificiraju dječju disfagiju na: uredno gutanje, blaga orofaringealna disfagija, umjerena do teška orofaringealna disfagija i teška orofaringealna disfagija.

5.1. Dječja disfagija – etiologija i simptomi

Prema Prasse i Kikano (2009) uzroci disfagije u populaciji djece mogu biti multidimenzionalni i pojaviti se izolirano ili u sklopu nekog medicinskog stanja. Brojni čimbenici poput uredne maturacije, senzoričkog razvoja i fine motorike imperativ su optimalnoj deglutaciji. Prematuritet, neurološke bolesti, respiratorni problemi i kongenitalne anomalije, u koje spadaju i orofacijalni rascjepi, mogu biti uzrok teškoćama gutanja – disfagiji. Tako, primjerice, rascjep usne umanjuje funkcionalnost čvrstog stiska usnama i prijanjanja usana oko bradavice/ sisača, rascjep nepca rezultira stvaranjem nedostatnog tlaka potrebnog za sisanje i/ili nazalnom regurgitacijom koja je karakteristična i za submukozni rascjep. Orofacijalni rascjepi mogu izazvati diskomfort za vrijeme hranjenja pa se kao posljedica može javiti problem odbijanja hrane ili averzija prema hranjenju. Teškoće koje se javljaju kod određene vrste rascjepa bit će dodatno objašnjene u nastavku ovog rada.

Za razliku od odraslih koji samostalno mogu „prijaviti“ teškoće prilikom gutanja i obično se žale na osjećaj stranog tijela ili zapinjanja hrane u grlu/ kašljanje/ gušenje, dojenčad se oslanja na svoje roditelje ili na stručnjake koji bi trebali prepoznati simptome teškoća gutanja. Znakovi i simptomi koji upućuju na teškoće s gutanjem kod dojenčadi mogu biti od onih očitih poput projektilnog povraćanja, kašljanja, gušenja pa do tihe aspiracije gdje su simptomi odsutni ili su vrlo blagi. Neki značajni znakovi dječje disfagije uključuju slab interes ili nezainteresiranost za hranjenje/dojenje, naprezanje za vrijeme hranjenja, razdražljivost prilikom hranjenja, produženo vrijeme hranjenja, kašljanje, gušenje za vrijeme hranjenja, teško disanje/stridor za vrijeme dojenja, pljuckanje hrane ili tekućine iz usta (Prasse i Kikano, 2009). DeMatteo, Matovich i Hjartarson (2005) navode i gastroezofagealni refluks te nazalnu regurgitaciju kao moguće pokazatelje teškoća gutanja. Smanjena snaga i izdržljivost te brzo umaranje prilikom hranjenja, koji su rezultat određenog medicinskog stanja (u ovom slučaju rascjepa), povećavaju šansu za aspiracijom (Friedman i Bolders Frazier, 2000; prema Prasse i Kikano, 2009). Iako kašalj služi kao protektivni mehanizam za sprječavanje penetracije i/ili aspiracije sadržaja, moguće je da on u potpunosti izostane. U tom slučaju kronične upale pluća mogu biti jedina indikacija da dolazi do aspiracije (Newman i sur., 2001). Kada govorimo o

orofacijalnim rascjepima, ovakvi znakovi teškoća hranjenja i gutanja, bez evidentnog razloga za iste, mogu biti povezani s postojanjem submukoznog rascjepa (Wales i sur., 2009).

Ukoliko se teškoće gutanja ne tretiraju na vrijeme, neke od dugoročnih posljedica koje one mogu izazvati jesu zakašnjeli razvoj oralno motoričkih funkcija, kronične respiratorne bolesti, gastroezofagealni refluks, selektivni odabir hrane i konzistencija hrane, gubitak težine, malnutricija, dehidracija, a može doći i do socijalne izolacije (Lefton – Greif, 2008; prema Freitas i Cardoso, 2017).

6. DISFAGIJA I TEŠKOĆE HRANJENJA KOD OROFACIJALNIH RASCJEPA

Anatomske razlike orofaringealnih struktura kod djece s orofacijalnim rascjepima utječu na funkciju gutanja i sisanja te samim time uzrokuju teškoće hranjenja već od samog rođenja djeteta s rascjepom usne i/ili nepca. Stupanj teškoća hranjenja izravno je povezan s opsegom i vrstom rascjepa, a različita vrsta rascjepa može prouzročiti poteškoće s gutanjem u različitim fazama gutanja (Hirschberg, 2001; Reid, 2006). Još 1619. godine po prvi puta su zabilježene ove teškoće kod populacije djece s orofacijalnim rascjepima (Zichefoose, 1957; Tisza i Gumpertz, 1962; prema Masarei i sur., 2007) i sve do danas različiti istraživači nastoje ih pobliže objasniti i opisati. Clarren, Anderson i Wolf (1987) navode kako 63% djece rođene s rascjepom usne i /ili nepca ima teškoće hranjenja, a sličan postotak (67%) navode i deVries i sur. (2013) u svome istraživanju djece s rascjepima nepca. Problemi vezani uz hranjenje koji se najčešće navode su neefikasno sisanje, pretjerano uzimanje zraka, umor, gušenje, nazalna regurgitacija, kašljanje za vrijeme hranjenja kao znakovi disfagije te manja količina unesene hrane, kao i duže vrijeme potrebno za hranjenje (Trenouth i Campbell, 1996). Jasno je kako teškoće mogu za posljedicu imati slab rast i razvoj djeteta, smanjenu tjelesnu težinu, malnutriciju i dehidraciju, no neminovno je istaknuti i psihološki aspekt ovih teškoća. Naime, uspostavljanje sigurnog i učinkovitog hranjenja predstavlja jednu od najvećih briga roditelja po rođenju djeteta s rascjepom usne i/ili nepca. Arvedson (1993; prema Trenouth i Campbell, 1996) naglašava kako varijabilnost u teškoćama hranjenja kod djece s rascjepima nije povezana isključivo s anatomskim faktorima. Nemogućnost zadovoljavajućeg hranjenja može dovesti do visoke razine stresa i anksioznosti kod majke, tj. roditelja, što se odražava na dijete koje postaje također manje opušteno i manje „spremno“ za hranjenje. Navedeno negativno utječe na

stvaranje emotivne veze i privrženosti između roditelja i djeteta što stvara takozvani začarani krug teškoća hranjenja.

Općenito govoreći, teškoće hranjenja kod djece s rascjepom usne i/ili nepca variraju ovisno o vrsti i opsegu rascjepa i sposobnosti dojenčeta da postigne pozitivni i negativni tlak koji su nužni za sisanje te sposobnosti dojenčeta da koordinira sisanje, gutanje i disanje za vrijeme hranjenja (Reid, 2004; de Vries i sur., 2014).

Kako Clarren i sur. (1987) navode, hranjenje djeteta odvija se kroz dvije glavne funkcije: sisanje, odnosno akciju unošenja mlijeka u usta te gutanje, odnosno transfer hrane (mlijeka) od usne šupljine do želuca.

Prema tome, u nastavku ovog rada najprije će biti opisane teškoće koje se općenito mogu javiti kod djece s orofacijalnim rascjepima, a vežu se uz sisanje i gutanje. Zatim slijedi prikaz disfagije i teškoća hranjenja prema vrsti rascjepa.

6.1. Teškoće sisanja kod djece s rascjepom usne i/ili nepca

S obzirom na abnormalnu anatomiju oralne šupljine, ne čudi da djeca s rascjepom usne i/ ili nepca imaju teškoće u kreiranju tlaka potrebnog za sisanje, odnosno teškoće s hranjenjem putem dojenja ili bočice za hranjenje (Mizuno i sur., 2002). Spiesterbach i sur. (1972; prema Trenouth i Campbell, 1996) u svom istraživanju navode kako 91 od 124 djece s nekim oblikom rascjepa ima umjerene do jače izražene teškoće hranjenja povezane s neefikasnim sisanjem. Efikasnost sisanja ovisi o tome postoji li diskontinuitet usne koja bi trebala prijanjati uz bradavicu/sisač te o stvaranju pozitivnog i negativnog intraoralnog tlaka koji su potrebni za fazu ekspresije, odnosno kompresiju i fazu usisavanja. Kod djece s orofacijalnim rascjepima postoje teškoće s uspostavljanjem učinkovitog i sigurnog sisanja zbog slabog intraoralnog tlaka kao i teškoća u koordinaciji sisanje – gutanje – disanje (Freitas i Cardoso, 2017). Masarei i sur. (2007) uspoređivali su obrazac sisanja kod djece s rascjepima i djece urednog razvoja, bez orofacijalnih rascjepa te su temeljem NOMAS ljestvice (*Neonatal Oral Motor Assessment Scale*) zaključili da se obrasci značajno razlikuju te da prvu skupinu djece karakterizira disfunkcionalan i disorganiziran obrazac sisanja. Osim toga, objektivnom analizom različitih aspekata sisanja pokazalo se da dojenčad s rascjepima ima veću brzinu sisanja, a trajanje pojedinačnog usisaja je kraće. Objašnjenje za to daju Mathew i Bhatia (1989; prema Masarei, 2007) koji navode da se brzina sisanja umanjuje i trajanje izoliranog usisaja obično produžuje kada je brzina protoka

tekućine iz bočice za hranjenje povećana. Budući da je prilikom sisanja kod djece s rascjepima protok mlijeka sporiji, a veličina bolusa manja, razumljivo je da se javlja brže sisanje i kraći individualni usisaji. ASHA također navodi kako se sisanje kod djece s rascjepima odvija brzinom 107,5 usisaja u minuti, za razliku od djece bez rascjepa kod koje je zabilježeno 75,07 usisaja u minuti. Ovakav povećani utrošak energije za vrijeme hranjenja dovodi do umora, a pod takvim je uvjetima izazov održati koordinaciju sisanja s gutanjem i disanjem, što potencijalno može dovesti do narušene zaštite dišnih puteva u faringealnoj fazi gutanja. Da bi se mlijeko „izvuklo“ iz bočice ili kroz bradavicu, potrebno je generirati kombinaciju pozitivnog i negativnog tlaka (Arvedson i Brodsky, 2002). Djeca sa rascjepima nemaju intraoralne strukture koje bi omogućile stvaranje negativnog tlaka. U ovom istraživanju (Masarei i sur., 2007), grupa djece bez rascjepa je, očekivano, stvorila više negativnog tlaka za vrijeme procjene. Predominantnost pozitivnog tlaka kod djece s rascjepima podržava ideju nekolicine autora da djeca s rascjepima koriste karakteristično žvakanje/griženje bradavice/sisača u pokušaju da naprave transfer mlijeka (Clarren i sur. 1987, prema Masarei, 2007). Omjer usisaj – gutljaj u kojem je veća zastupljenost usisaja indikator je neefikasnog sisanja te povećanih pokušaja da se transportira tekućina (mlijeko) iz bočice prije nego se uopće ima dostatna veličina bolusa koji bi trigerirao gutanje. Čini se da razlike koje su uočene odražavaju pokušaje beba da kompenziraju svoje anatomske nedostatke. Važno je naglasiti kako je ovo istraživanje obuhvaćalo djecu s rascjepom nepca te rascjepom usne i nepca, a djeca s rascjepom usne nisu bila obuhvaćena ovih istraživanjem.

Ipak, brojni autori navode kako je dojenje, tj. sisanje kod određenih orofacijalnih rascjepa ipak moguće uz znatno manje spomenutih teškoća, ali uz pravilno pozicioniranje i prilagodbu intervalima sisanja (Freitas i Cardoso, 2017). Tako Clarren i sur. (1987) te Masarei (2007) navode kako bebe s minimalnim rascjepom mekog nepca mogu generirati tlak potreban za sisanje za razliku od dojenčadi s opsežnijim rascjepom mekog i/ili tvrdog nepca ili rascjepa usne i nepca. Osim toga, isti autori navode kako djeca s rascjepom usne i nepca nisu u mogućnosti proizvesti mehaničke pokrete potrebne za stvaranje kompresije. Mizuno i sur. (2002) pak navodi kako je kod sve djece s rascjepima usne i/ili nepca uočen abnormalni oralni tlak prilikom hranjenja na bočicu. Prema istim autorima, djeca s rascjepom usne imaju veće šanse za uspješno sisanje nego djeca s ostalim vrstama rascjepa, a posebice djeca s udruženim rascjepom usne i nepca koji onemogućava usisaj i kompresiju prilikom sisanja.

Reid i sur. (2007) u svom su istraživanju uspoređivali komponente usisaja i kompresije prilikom hranjenja na bocu kod djece s različitom vrstom i opsegom rascjepa te su zaključili da postoje

razlike u intraoralnom tlaku, tj. u sposobnosti sisanja. Sva djeca s rascjepom usne, kao i ona koja imaju dijelom intaktno nepce (primjerice, rascjep samo mekog nepca) mogla su generirati potrebni intraoralni negativni tlak, za razliku od djece s potpunim rascjepom nepca ili kombiniranim rascjepom usne i nepca kod koje to nije bilo moguće. Osim generiranja negativnog tlaka i usisaja, mogućnost kompresije također je ovisila o vrsti i opsegu rascjepa pa tako oštećenost koštanog dijela nepca otežava stvaranje kompresije.

Uz navedeno, pronađena je i pozitivna korelacija između sposobnosti hranjenja i stvaranja intraoralnog tlaka, budući da su kod djece kod koje su majke procijenile dobru sposobnost hranjenja, obje komponente sisanja (kompresija i usisavanje) bile uredne, i obratno.

Važno je još spomenuti kako je vrijeme hranjenja, tj. sisanja kod djece s rascjepom usne i/ili nepca, zbog svih prethodno navedenih teškoća, produženo u usporedbi s djecom bez rascjepa i urednog razvoja. Prema Styer i Freeh (1981) vrijeme koje je potrebno odvojiti da bi se beba nahranila iznosi između 40 i 90 minuta, što je značajno duže od prosječnog vremena hranjenja kod „zdrave“ djece koje iznosi dvadesetak minuta. Prema Freitas i Cardoso (2017) to vrijeme iznosi 30 minuta.

6.2. Teškoće gutanja kod djece s rascjepom usne i /ili nepca

Disfagija je kod orofacijalnih rascjepa također povezana s vrstom i opsegom rascjepa. Točnije, različita vrsta i opseg uzrokovat će teškoće u različitim fazama gutanja što rezultira različitim disfagičnim simptomima. Tako, primjerice, rascjep usne uzrokuje poteškoće pretežito u oralnoj fazi gutanja, rascjep nepca u oralnoj tranzitornoj fazi gutanja i faringealnoj fazi, a ono što dodatno otežava proces gutanja je senzomotorička funkcija koja je narušena zbog samog rascjepa.

Naime, uslijed rascjepa dolazi do oštećenja živaca u njegovu području pa je tako oštećen i senzomotorički luk. Refleksni motorički odgovori obično iziskuju senzorički okidač, a senzorički se podražaj prenosi do ganglija u kralježničkoj moždini i potom na motorni akson. Zbog dezintegriteta kod djece s rascjepima, takva zbivanja izostaju (Hirschberg, 2001). Miller (2011) navodi kako specifične strukturalne promjene usne šupljine utječu na oralnu fazu gutanja, a s ovim se slaže i Masarei (2003) koji je na temelju videofluoroskopskih istraživanja kod djece s rascjepima usne i/ili nepca kod svih ispitanika uočio abnormalnosti kako u oralnoj, tako i u faringealnoj fazi gutanja. Reid i sur. (2004) navode kako su moguće teškoće od

obuhvaćanja bradavice ili dude i isisavanja mlijeka zbog nemogućnosti stvaranja potrebnih intraoralnih tlakova preko manipuliranja bolusom i zadržavanja istog u usnoj šupljini prije gutanja sve do iniciranja gutanja. Ako uzmemo u obzir da su oralna pripremna, oralna tranzitorna te faringealna faza gutanja zadužene upravo za unošenje hrane (tekućine) u usnu šupljinu, manipuliranje hranom, formiranje kohezivnog bolusa, ostvarivanje čvrstog labijalnog kontakta kako hrana (tekućina) ne bi ispadala (iscurila) iz usta, tranziciju bolusa u farinks, iniciranje refleksa gutanja, odvajanje usne od nosne šupljine podizanjem mekog nepca, tada možemo razumjeti zašto djeca s rascjepom usne i/ili nepca imaju teškoće s gutanjem u ovim fazama. Kod djece koja imaju rascjep nepca ili rascjep usne i nepca uočena je reducirana suprahoidna mišićna aktivnost (premala upotreba geniohoidnih i milohoidnih mišića) tijekom oralne faze te reducirani pokreti jezika zbog čega je bolus vođen silom gravitacije kroz posteriorni dio jezika čime dolazi do produljenog trajanja faringealne faze. Osim toga, zbog nemogućnosti elevacije mekog nepca, usna i nosna šupljina ostaju povezane te je moguća nazalna regurgitacija. ASHA izdvaja i potencijalnu nedostatnu zaštitu dišnih puteva u faringealnoj fazi gutanja te posljedično rizik od aspiracije uslijed teškoća koordinacije sisanja, gutanja i disanja.

Nekolicina autora nastojala je ispitati postoje li teškoće gutanja i disfagični simptomi i nakon kirurške intervencije zatvaranja rascjepa. U istraživanju Freitas i Cardoso (2017) majke su se prije operacije uglavnom žalile na nazalnu regurgitaciju, kašljanje, gušenje i povraćanje prilikom hranjenja svog djeteta s rascjepom. U ovom istraživanju nije uočena statistički značajna povezanost između simptoma disfagije i vrste rascjepa, no izraženiji simptomi bili su kod rascjepa nepca te rascjepa usne i nepca što se slaže s navodima Reid i sur. (2007). Uspoređivanjem navedenih simptoma disfagije prije i nakon operacije, uočeno je njihovo smanjenje nakon kirurškog zahvata. Ipak, u pojedinim slučajevima simptomi su i dalje bili prisutni, no autori to objašnjavaju potencijalnim nastankom fistula nakon primarne operacije koje je potrebno ispraviti sekundarnim kirurškim zahvatom. Zanimljivo je istaknuti kako je svo troje djece kod koje nije bila izvedena operacija imalo simptome disfagije.

Prema Nagaoka i Tanne (2007; prema Kallusky i sur., 2019) moguće je da nepce koje je operirano u ranoj dobi zbog rascjepa ne vrati u potpunosti svoju funkciju te da defцитi velofaringealne funkcije nikad ne budu do kraja otklonjeni. Unatoč kirurškoj intervenciji i gutanju koje je uredno u smislu transporta bolusa od usne šupljine do želuca, Kuehn i Moon (1995; prema Kallusky i sur., 2019) navode kako odrasle osobe koje su imale rascjep usne i/ili nepca mogu imati abnormalan obrazac gutanja. Henkel, Dieckmann, Dieckmann i Gundlach

(2002) istražili su da li je kod osoba starosti 18 godina s operiranim rascjepom usne i/ili nepca prisutno uredno, fiziološko gutanje te 87% osoba s rascjepom primarnog nepca i 88% osoba s rascjepom sekundarnog nepca imalo je fiziološko gutanje. Kod unilateralnih rascjepa usne i nepca njih 74% imalo je fiziološko gutanje, dok je manje od polovice ispitanika s bilateralnim potpunim rascjepom usne i nepca imalo takav uredan obrazac. Kod većine pacijenata s rascjepom interdisciplinarni pristup vodi do uspostavljanja fiziološkog gutanja. Ipak, čini se kako je ishod kod potpunog bilateralnog rascjepa usne i nepca lošiji.

Kallusky i sur. (2019) također su pronašli razlike u obrascu gutanja kod odraslih osoba s korigiranim jednostranim rascjepom usne i nepca. Iako nisu uočeni nikakvi simptomi disfagije u vidu kašlja, gušenja i slično, obrazac se razlikuje od onog urednog – uočen je pasivni pad bolusa kroz posteriorni dio jezika te reducirani pritisak tijekom velofaringelne kontrakcije. Budući da u vrijeme gutanja nakon kratkotrajne elevacije jezika i pritiska na tvrdo nepce, dolazi do njegove depresije (umjesto daljnje retrakcije s elevacijom), gutanje bolusa nije vođeno pokretima jezika, već dolazi do njegovog slobodnog pada niz stražnju stijenku ždrijela. Osim toga, snaga, a time i kontrakcija mekog nepca biva narušena, pa se mijenja obrazac kontrakcije mišića baze jezika kako bi se izbjegao refluks bolusa u nosnu šupljinu. Naime, dužina kontrakcije mišića baze jezika pri gutanju se skraćuje kako bi se jezik što prije vratio u relaksirani položaj i time preprječio vraćanje bolusa iz farinksa u nos, što je inače funkcija mekog nepca. Ovakvim kompenzatornim mehanizmom posljedično je promijenjena faringealna faza gutanja.

6.3. Teškoće prema vrsti rascjepa

6.3.1. Rascjep usne

Kod dojenčadi s minimalnim ili nepotpunim rascjepom usne moguće su poteškoće s prijanjanjem i stiskanjem usana oko bradavice (Miller i Madhoun, 2016). Uslijed nemogućnosti prijanjanja usana oko bradavice ili sisača može izostati potrebno stvaranje pozitivnog tlaka za kompresiju, kao i negativnog intraoralnog tlaka potrebnog za isisavanje tekućine iz bradavice ili dude. Unatoč tome, Jones (1988) je u svom istraživanju zaključio da djeca s rascjepima usne, za razliku od djece s rascjepima nepca, ipak mogu sisati i hraniti se dojenjem. Od 350 novorođenčadi uključene u istraživanje, samo su djeca s rascjepom usne mogla biti dojena u

opsegu potrebnom za dobivanje adekvatne težine. Osim toga, veći broj autora (Clarren i sur., 1987; Knežević, 2008; Reilly i sur., 2013; Freitas i Cardoso, 2017) navodi kako je kod nesindromskih rascjepa usne u većini slučajeva moguće dojenje uz pravilno pozicioniranje i odgovarajući položaj na dojci te prilagodbu intervalima sisanja. Prilikom dojenja, majčina dojka i bradavica popune prazninu u labijalnoj muskulaturi, spriječe propuštanje zraka kroz rascjep i posljedičnu nemogućnost stvaranja negativnog intraoralnog tlaka. Jednom kada se bradavica ili sisač pravilno pozicioniraju intraoralno, aktiviraju se refleksni pokreti jezika i vilice koji su dovoljni za efektivnu kompresiju bradavice prema nedirnutom dijelu alveolarnog grebena i nepca (Miller, 2011). Reilly i sur. (2013) te Arvedson i Brodsky (2002) navode kako majka može napraviti okluziju rascjepa prstom ili pridržati/pritisnuti obraze kako bi potaknula zatvorenost usana oko bradavice. Daljnja modifikacija prilikom hranjenja na bočicu je korištenje bradavice, tj. sisača sa širom bazom koja dojenčetu olakšava prijanjanje i postizanje negativnog tlaka. Također, prilagodbom oblika bradavice, rascjep se može popuniti pa se na taj način poteškoće koje proizlaze iz postojanja rascjepa nadalje umanjuju. Dakle, možemo zaključiti kako kod djece s ovom vrstom rascjepa potencijalno može biti narušena oralna faza gutanja. Budući da ipak postoji mogućnost uspješnog anteriornog i posteriornog zatvaranja usne šupljine – anteriorno na način da bradavica/sisač popune prazninu i rascjep prilikom sisanja te posteriorno - odvajanjem usne šupljine od nosne budući da velofaringealna funkcija nije narušena, potencijalne teškoće moguće je kompenzirati već manjim adaptacijama i modifikacijama i tako pospješiti proces hranjenja (Reid i sur., 2007).

6.3.2. Rascjep nepca

Nemogućnost posteriornog zatvaranja usne šupljine, tj. odvajanja usne od nosne šupljine, faktor je koji ima značajnu ulogu kod teškoća hranjenja i gutanja djece s rascjepom nepca i koji narušava ostvarivanje urednog obrasca sisanja (Trenouth i Campbell, 1996; Reid i sur., 2007; Rilley i sur., 2013). Kao glavna teškoća kod nesindromskih rascjepa nepca smatra se generiranje dostatnog negativnog intraoralnog tlaka potrebnog za usisaj za vrijeme hranjenja (Clarren i sur., 1987; Wolf i Glass, 1992; Trenouth i Campbell, 1996). Miller (2011) navodi kako je kod djece s minimalnim rascjepom mekog nepca sisanje ipak moguće i to bez specijalnih modifikacija za vrijeme dojenja ili hranjenja na bočicu. Naime, kod minimalnog posteriornog rascjepa djeca obično naprave okluziju rascjepa jezikom za vrijeme sisanja te tako stvore uvjete potrebne za uredno generiranje negativnog tlaka. Za razliku od njih, kod dojenčadi s opsežnijim rascjepom

tvrdog i mekog nepca, stvaranje negativnog tlaka potrebnog za fazu usisaja prilikom sisanja nije moguće. Također, otežano je i generiranje pozitivnog tlaka uslijed nedovoljne površine za kompresiju bradavice/ sisača, budući da je dio o koji se bradavica/ sisač pritisne jezikom rascijepljen (Masarei i sur., 2007).

Shelton i sur. (1996; prema Kallusky i sur., 2019) kod navedene podskupine djece zamijetili su reduciranu mišićnu aktivnost geniohoidnih i milohoidnih mišića za vrijeme oralne faze gutanja te reducirane pokrete jezika zbog čega dolazi do „slobodnog pada bolusa". U trenutku kada bolus dosegne farinks, umjesto elevacije i retrakcije jezika zamijećena je depresija jezika te je tako bolus vođen silom gravitacije kroz posteriorni nagib jezika. Ovakvo odstupanje od očekivane suprahoidne mišićne aktivnosti vjerojatno čini kompenzatorni mehanizam za vrijeme gutanja, a odražava se na faringealnu fazu gutanja. Prema Masarei i sur. (2007) rascjep nepca dovodi do neučinkovitog sisanja – sisanje je bržeg tempa, a dužina pojedinog usisaja se skraćuje kako bi se pokušao nadomjestiti smanjeni volumen bolusa koji se postiže pojedinačnim usisajem, a koji je nedovoljan za iniciranje akta gutanja. Uslijed insuficijencije velofaringealnog zatvaranja za vrijeme gutanja, dolazi do nazalne regurgitacije koja je karakteristična za ovu vrstu rascjepa. Nju je moguće umanjiti položajnim promjenama za vrijeme hranjenja ili primjenom specijaliziranih sistema za hranjenje koji omogućuju položaj bradavice ili sisača postrance od rascjepa (Miller i Madhoun, 2016). Nije rijetkost da dojenčad s rascjepom nepca proguta veće količine zraka nego je to uobičajeno, posebice ako je protok mlijeka ili prebrz ili prespor. Jedan od znakova za to je pretjerana pospanost djeteta, a ovaj problem moguće je riješiti pauzama tijekom hranjenja te poticanjem podrigivanja kako bi se smanjio osjećaj prezasićenosti i nelagode te pljućkanje i bolovi prilikom hranjenja (Devi i sur., 2012).

Osim već navedene nazalne regurgitacije i gutanja prekomjerne količine zraka, posljedice povezanosti oralne i nazalne šupljine uključuju i zakašljavanje, zagrcavanje, produženo vrijeme hranjenja te osjećaj neugode. Uslijed svega nevedenog dolazi do bržeg umaranja za vrijeme hranjenja te je stoga vrijeme potrebno za hranjenje produženo, a kod roditelja se može javiti strah od hranjenja djeteta (Clarren i sur., 1987; Miller i Madhoun, 2016).

Pomoć u hranjenju mogu biti bočice s jednosmjernim ventilom. Kada dođe do kompresije sisača, mlijeko se ispušta iz bočice, bez potrebe za sisanjem, što omogućava djetetu da samo modulira tok, čime se na neki način kompenzira nedostatak negativnog tlaka. Isto tako, moguća je i primjena tehnika hranjenja u kojima roditelj pomaže na način da ritmično pritiskuje bočicu za ekspresiju mlijeka. Pritom je važno prilagoditi brzinu stiskanja, tj. protoka mlijeka,

djetetovom ritmu gutanja (Arvedson i Brodsky, 2002). Pridržavanjem brade, obraza i usana nastoji se pružiti potpora i osigurati kontrola pokretima vilice, obraza, usana i jezika (Reilly i sur., 2007).

6.3.3. Rascjep usne i nepca

Rascjep usne s rascjepom nepca znači kombinaciju svih prethodno navedenih teškoća. Kako ne postoji ni anteriorno ni posteriorno zatvaranje usne šupljine (Reid i sur., 2007), zahvaćeni su svi aspekti hranjenja. Izostaje stvaranje pozitivnog tlaka uslijed nedovoljne površine za njegovo generiranje, kao i mogućnost generiranja negativnog tlaka uslijed slabijeg prijanjanja usana, ali i nerazvijenog tvrdog nepca kao i mišića mekog nepca. I za ovu su vrstu rascjepa karakteristični prekomjerno gutanje zraka, nazalna regurgitacija te ostali simptomi disfagije. Zbog narušene koordinacije sisanje – gutanje – disanje moguća je neadekvatna zaštita dišnih puteva i povećani rizik od aspiracije. Može se reći da rascjep usne s rascjepom nepca prouzrokuje najviše teškoća prilikom hranjenja – od prijanjanja bradavice/sisača i isisavanja mlijeka do manipuliranja bolusom i zadržavanja istog u usnoj šupljini prije gutanja do tranzicije u farinks i iniciranja gutanja (Reid i sur., 2004). Prema Clarren i sur. (1987) te Knežević (2008) dojenje nije moguće te su potrebne modifikacije prilikom hranjenja. Tako Clarren i sur. (1987) predlažu korištenje opreme koja uključuje transfer mlijeka direktno u usnu šupljinu i omogućava djetetu dovoljno vremena za gutanje. Prema ovim autorima, učinkovitim se pokazalo korištenje mekih plastičnih bočica jer majci daju osjećaj o količini mlijeka istisnutoj iz bočice u usnu šupljinu djeteta. Budući da je protok mlijeka kontroliran od strane majke, u ovom slučaju izbor sisača nije presudan.

7. DISFAGIJA I TEŠKOĆE HRANJENJA KOD SINDROMSKIH OROFACIJALNIH RASCJEPA

Kao što je prethodno bilo navedeno, rascjepi usne i/ili nepca mogu se javiti kao dio kliničke slike brojnih sindroma. Djeca sa sindromima često imaju teškoće hranjenja i gutanja koje su rezultat interakcije anatomskih, fizioloških i bihevioralnih čimbenika (Cooper – Brown i sur., 2008). U ovom će poglavlju biti pobliže opisani određeni sindromi koji kao dio kliničke slike imaju rascjep usne i/ili nepca te teškoće sa hranjenjem i gutanjem koje su prisutne kod istih.

7.1. Pierre Robin sekvenca

Pierre Robin sindrom ili sekvenca je česta kongenitalna kraniofacijalna anomalija koju karakterizira mikrognatija, glosoptoza te rascjep nepca koji nije nužno uvijek pridružen. Pierre Robin sekvenca može biti izolirana ili javiti se u sklopu nekog drugog sindroma poput Sticklerovog sindroma, Treacher – Collins sindroma, Velo- kardio – facijalnog sindroma i hemifacijalne mikrosomije (Smith i Senders, 2006), a Arvedson i Brodsky (2002) navode da je incidencija za ovaj sindrom 1 na 2000 rođene djece. Zbog mikrognatije, tj. neuobičajeno male vilice, brada je uvučena i time dolazi do abnormalnog posteriornog položaja jezika prema stražnjem faringealnom zidu – glosoptoze (Gangopadhyay, Mendonca i Woo, 2012) što predstavlja visok rizik za opstrukciju dišnih puteva, gušenje i aspiraciju (Ortiz i sur., 2004).

Disfagija i teškoće hranjenja česte su kod dojenčadi s ovim sindromom, budući da navedene anatomske razlike otežavaju provedbu tipičnog obrasca sisanje – gutanje – disanje. Teškoće koje su najizraženije odnose se na respiratorni sustav, a primarni je medicinski cilj prevenirati opstrukciju dišnog sustava. Opstrukcija dišnih puteva i negativni intratorakalni tlak prepoznati su kao faktori povezani sa gastroezofagealnim refluksom koji je vrlo čest kod ove djece (Marques i sur., 2009. prema Gongopadhyay, Mendonca i Woo, 2012). Zbog otežanog disanja i napora koje ono zahtijeva, u početku se hranjenje odvija putem nazogastične sonde, sve dok se dišni sustav ne stabilizira nakon medicinskih zahvata, nakon čega se prelazi na oralno hranjenje. Ti pokušaji hranjenja u početku bi trebali trajati 15-20 minuta, ili kraće, s obzirom na napor koji je potreban i umor koji se javlja za vrijeme hranjenja. Za neku je djecu, uz oralno hranjenje, potrebno i paralelno hranjenje putem nazogastične sonde, sve dok se hranjenje oralnim putem u potpunosti ne uspostavi (Cooper – Brown i sur., 2008).

Mikrognatija i glosoptoza utječu na sisanje (Marcellus, 2001), a ukoliko je uz mikrognatiju i glosoptozu pridružen i rascjep nepca, tada hranjenje zahtijeva dodatne prilagodbe. Rascjep nepca onemogućava stvaranje negativnog intraoralnog tlaka koji je potreban za isisavanje mlijeka iz bradavice ili sisača (Marcellus, 2001) te može uzrokovati nazalnu regurgitaciju.

Neke od metoda koje se koriste za lakše hranjenje su pozicioniranje djeteta prilikom hranjenja (Smith i Senders, 2006). Facilitirajuće tehnike hranjenja uključuju masažu jezika da se jezik opusti i pozicionira anteriorno, zatim mekanu bradavicu, tj. sisač sa većom rupicom te intraoralno pozicioniranje bradavice (Nassar i sur., 2006; prema Cooper – Brown i sur., 2008).

Također je moguća uporaba palatinalnih ploča kako bi se olakšalo hranjenje. S obzirom na mikrognatiju, važan je dobar odabir sisača – bolje je koristiti dulji sisač jer on olakšava bolji smještaj na jeziku i lakše isisavanje mlijeka (Wolf i Glass, 1992; prema Cooper – Brown i sur., 2008).

Ova djeca često teško dobivaju na težini u ranom postnatalnom periodu zbog slabog kalorijskog unosa koji je povezan s teškoćama hranjenja i povećanim respiratornim naporom koji dovodi do povećanog utroška energije (Cooper – Brown i sur., 2008).

7.2. 22y11.2 sindrom

Di Georgev sindrom, Velokardiofacijalni sindrom i Sindrom kontrukturalnih i facijalnih anomalija združeni su pod zajedničkim nazivom Sindrom delecije 22q11.2 jer dijele zajedničku etiologiju, odnosno, nastaju zbog mikrodelecije na 22. kromosomu – 22q11 delecija (Cooper – Brown i sur., 2008). Prema Goldmuntz (2005) incidencija ovog sindroma iznosi 1 na 4000 - 6000 rođene djece. Kliničku sliku ovog sindroma čini kombinacija sljedećih obilježja: srčani defekti, hipokalcemija, imunodeficijencija, blaga facijalna dismorfija, Pierre Robin sekvenca, koštane anomalije, kognitivne teškoće, palatalne anomalije (velofaringealna infompetencija) te rascjepi usne i/ili nepca (McDonald-McGinn i sur., 1999). Navedena obilježja, a posebice velofaringealna inkompetencija i rascjep usne i/ili nepca, uzrok su disfagiji i teškoćama hranjenja kod ove populacije djece (Eicher i sur., 2000). Isti su autori u svom istraživanju na grupi od 75 djece sa ovim sindromom uočili disorganizirani obrazac sisanje – gutanje – disanje što rezultira produženim vremenom hranjenja. Osim toga, ono je često prekinuto gušenjem ili nazalnom regurgitacijom. Djeca također imaju teškoća sa prihvaćanjem različitih konzistencija hrane koje se postepeno uvode, a što je povezano sa nezrelim obrascem oralnog transporta. Cuneo (2001) navodi da je česta i faringealna hipotonija povezana sa općom hipotonijom, a koja dovodi do bržeg umaranja tijekom hranjenja. Kako je klinička slika ovog sindroma varijabilna, tako postoje i različite metode prilagodbe hranjenja ovisno o tome koja je teškoća u podlozi disfagiji i teškoćama hranjenja. Kada je prisutan i rascjep nepca, preporuča se pravilno pozicioniranje i prilagodljive bradavice, tj. sisači (Cooper – Brown, 2008).

7.3. Trisomija 13

Trisomija 13, koja se još naziva i Patauov sindrom, vrlo je rijedak kromosomski poremećaj sa procijenjenom incidencijom oko 1 na 10 000 živorođene djece (<http://www.msdprirucnici.placebo.hr/msd-prirucnik/pedijatrija/kromosomopatije/trisomija-13>). Prekomjerni 13. kromosom uzrokuje ozbiljne smetnje u razvoju– malformacije prednjeg dijela velikog mozga, malformacije u središnjoj liniji lica, polidaktiliju, hipotoniju, kardiovaskularne malformacije, tešku umnu zaostalost. Česta je holoprozencefalija, odnosno nepodijeljenost mozga na dvije polutke, što uzrokuje nedostatke poput nepotpuno razvijenog nosa ili nosnica, abnormalno malih očiju (mikrooftalmija), smanjenje udaljenosti između očiju i rascjepa usne s ili bez rascjepa nepca. Djeca su vrlo često nedonoščad, a čak i ako se ne rode prerano, obično imaju nisku porođajnu težinu i duljinu (Petry i sur., 2013). Zbog navedenih teških zdravstvenih komplikacija, 90% djece rođene s Patauovim sindromom premine unutar prvog mjeseca života. Kod djece koja prežive duže od godine dana, prisutne su brojne komplikacije vezane uz spomenute kongenitalne anomalije, a neke od njih su neurološke smetnje, poteškoće s disanjem, česte upale pluća, problemi s probavom (Williams i Brady, 2020). Ovako niska incidencija i kratki životni vijek osoba s trisomijom 13 vjerojatno su razlog za manjak istraživanja vezanih specifično uz disfagiju i teškoća hranjenja kod ovog sindroma. Ipak, veći broj autora navodi da upravo zbog rascjepa usne i/ili nepca te ostalih navedenih anomalija struktura koje su bitne za proces hranjenja i gutanja, dolazi do narušene koordinacije sisanje - gutanje - disanje te su prisutni disfagični simptomi i teškoća hranjenja (Tsukada, Imataka, Suzumura i Arisaka, 2012; Petry i sur.,2013; Williams i Brady, 2020). Miller (2001) pak navodi kako je ovo vjerojatno sindrom s najtežim oblikom disfagije budući da se radi o multiplim kongenitalnim defektima.

7.4. Treacher – Collins sindrom

Treacher – Collins sindrom rijedak je genetski poremećaj kraniofacijalnog razvoja koji zahvaća 1 na 50 000 živorođene djece (Shete, Tupkari, Benjamin i Singh, 2011). Karakteriziraju ga anomalije struktura lubanje i lica koje se razvijaju iz prva dva faringealna luka, a kod 93% slučajeva uzrok je mutacija na 5. kromosomu gena TCOF1 koji je odgovoran za razvoj lica. Spekter kliničkih obilježja ovog sindroma je vrlo širok, a simptomi variraju od osobe do osobe – tako su kod nekih osoba oni potpuno blagi i jedva primjetni pa se poremećaj ni ne

dijagnosticira, dok kod drugih simptomi mogu biti vrlo ozbiljni i životno ugrožavajući (Sharma, Sharma, Babber, Singh i Jain, 2016). Prema van den Engel-Hoek i sur. (2019) kraniofacijalne abnormalnosti uključuju hipoplaziju jagodičnih kostiju i donje čeljusti zbog čega lice izgleda ravno, a brada abnormalno mala (mikrognatija). Karakterističan je i kolobom donje vjeđe te antimongoloidan položaj očiju, ušne školjke su male, deformirane, često nisu dovoljno razvijene i položene su nisko. Kod polovice slučajeva prisutan je neki oblik oštećenja sluha zbog defekta slučnih košćica u unutarnjem uhu ili nerazvijenog slušnog kanala. Moguća je i faringealna hipoplazija, jezik je zabačen iza, a kod svake treće osobe s ovim sindromom javlja se rascjep nepca.

Zbog svih navedenih odstupanja u anatomiji lubanje i lica, osim teškoća sa sluhom, prisutni su i respiratorni problemi, teškoće hranjenja, teškoće sa facijalnom ekspresijom i teškoće sa govorom. Prema Hwang, Jung, Kim i Kim (2014) kombinacija anomalije temporomandibularnog zgloba, mandibularne hipoplazije, glosoptoze i rascjepa nepca dovodi do disfagije.

Isti autori proveli su studiju slučaja kod djevojčice s Treacher – Collins sindromom kod koje je prisutan rascjep nepca, promatrajući disfagične simptome pomoću videofluoroskopske procjene gutanja. Prva procjena obavljena je s 12 mjeseci i uočeno je produženo oralno tranzitorno vrijeme, prerani pad bolusa u farinks prije početka refleksa gutanja, guranje bolusa jezikom prema van i curenje hrane ili tekućine iz usne šupljine za vrijeme oralne faze. U faringealnoj fazi uočen je narušen posteriorni transport bolusa (vrijeme faringealne transmisije iznosilo je 1,94s), smanjena laringealna elevacija, zakašnjeni refleks gutanja, rezidue u valekulama i piriformnim sinusima te nazofaringelana regurgitacija za vrijeme gutanja tekućine. Aspiracija i penetracija nisu uočene.

Nakon što je kod djevojčice izvršena palatoplastika, druga procjena obavljena je u dobi od 23 mjeseca. U usporedbi s prvom procjenom, u oralnoj fazi gutanja poboljšano je žvakanje, pokreti jezika te stisak i prijanjanje usana oko sisača te je smanjeno vrijeme oralne transmisije. Vrijeme faringealne transmisije kao i laringealna elevacija nisu se značajno poboljšali u faringealnoj fazi, no nazofaringealna regurgitacija nije uočena. Rezidue u valekulama i piriformnim sinusima uočene su u minimalnom stupnju. Zadnja procjena obavljena je u dobi od 31 mjeseci i nisu uočena znatna odstupanja u oralnoj i faringealnoj fazi.

Ova studija slučaja daje dobar pregled teškoća hranjenja i disfagičnih simptoma koji se mogu javiti kod djece s Treacher – Collins sindromom i rascjepom nepca kao dio kliničke slike ovog

sindroma. Osim toga, poboljšani parametri videofluoroskopije nakon kirurške intervencije u usporedbi s onima prije operacije, navode na zaključak da palatoplastika značajno poboljšava funkciju oralne i faringealne faze gutanja.

U nastojanju sumiranja teškoća gutanja i hranjenja do kojih dolazi uslijed nesindromskih i sindromskih rascjepa usne i/ili nepca, izrađena je Tablica 2 u kojoj su sažeto prikazani anatomske i funkcionalne deficite koji postoje kod:

- 1) nesindromskih rascjepa usne i/ili nepca,
 - 2) sindroma koji kao dio kliničke slike imaju i orofacijalni rascjep
- te je opisan njihov potencijalni utjecaj na hranjenje i gutanje (tablica izrađena prema Miller i Madhoun, 2016).

Kraniofacijalna anomalija	Opis	Utjecaj na hranjenje
Rascjep usne, jednostrani ili obostrani	Rascjep usne koji može obuhvatiti alveole	Varijabilni utjecaj Nepotpuno prijanjanje usne oko bradavice/sisača može interferirati sa učinkovitim sisanjem
Rascjep usne i/ili nepca, jednostrani ili obostrani	Rascjep mekog nepca Rascjep koji obuhvaća i tvrdo nepce Rascjep usne i nepca	Varijabilni utjecaj na dojenje i hranjenje na bočicu; moguć nozofaringealni refluks Jednostrani rascjep otežava sposobnost generiranja negativnog intraoralnog tlaka potrebnog za sisanje; bradavica se može pozicionirati na suprotnoj strani rascjepa prilikom hranjenja Obostrani rascjep onemogućava stvaranje negativnog i pozitivnog intraoralnog tlaka potrebnog za učinkovito sisanje; nazalna regurgitacija Disorganizirano sisanje, gutanje i disanje prilikom hranjenja – može rezultirati kompromitiranjem dišnog puta Produženo vrijeme hranjenja, umor

		Dojenje uglavnom nije moguće
Sindrom delecije 22q11.2	<p>Nepčane malformacije: submukozni rascjep nepca, velofaringealna insuficijencija, rascjep nepca Faringealna hipotonija</p> <p>Krikofaringealna disfunkcija</p> <p>Kardiološki defekti</p>	<p>Nazalni refluks za vrijeme hranjenja Nesposobnost generiranja dostatnog intraoralnog tlaka za učinkovito sisanje</p> <p>Rezidue; slaba velofaringealno zatvaranje prilikom gutanja koje rezultira retrogradnim faringonazalnim tokom Djelomična ili potpuna opstrukcija protoka kroz faringozofagealni segment; neuspješna relaksacija krikofaringealnih mišića; aspiracija</p> <p>Umor za vrijeme hranjenja kao posljedica</p>
Treacher Collins sindrom	<p>Hipoplazija maksile i mandibule</p> <p>Mikrognatija i jezik zabačen prema natrag – opstrukcija orofarinksa i hipofarinksa</p> <p>Rascjep nepca</p> <p>Nazalna opstrukcija (atrezija hoana)</p> <p>Anomalija temporomandibularnog zgloba</p>	<p>Ograničeni opseg pokreta mandibule za vrijeme sisanja</p> <p>Ovakav položaj jezika otežava kontakt jezika i bradavice za vrijeme sisanja što utječe na učinkovitost sisanja; povećano respiratorno naprezanje za vrijeme hranjenja</p> <p>Nemogućnost generiranja intraoralnog tlaka</p> <p>Teškoće koordinacije disanja i gutanja, rizik za aspiraciju</p> <p>Reducirani opseg pokreta mandibule</p>
Pierre Robin sindrom	<p>Mikrognatija Glosoptoza Opstrukcija dišnih puteva</p> <p>Rascjep nepca</p>	<p>Narušena koordinacija zaštite dišnih puteva prilikom gutanja, rizik za aspiraciju Glosoptoza sprječava očekivano pozicioniranje bradavice u odnosu na jezik prilikom sisanja</p> <p>Nemogućnost generiranja potrebnih intraoralnih tlakova za učinkovito sisanje</p>

8. MODIFIKACIJE PRILIKOM HRANJENJA DJECE S OROFACIJALNIM RASCJEPIMA

Knežević (2008) navodi kako djeca rođena s nekim od oblika rascjepa uglavnom imaju normalnu porođajnu težinu te se mogu hraniti na usta. Iako je u nekim slučajevima, s obzirom na rizik i teškoće hranjenja, potrebno postaviti nazogastričnu sondu, isti autor navodi kako je hranjenje tim putem potrebno, koliko god je to moguće, izbjegavati i minimalno skratiti te pokušati uspostaviti fiziološki način hranjenja na usta. Dojenjem ili hranjenjem na bočicu stimuliraju se pokreti orofacijalne muskulature te se potiče uredan razvoj senzo – motornih funkcija a dodatan razlog za poticanje hranjenja fiziološkim putem je njegov utjecaj na jačanje emocionalne veze i stvaranje povezanosti između majke i djeteta (Masarei i sur., 2007). S obzirom na anatomske razlike i teškoće hranjenja i gutanja koje se javljaju kod djece s orofacijalnim rascjepima, nužno je napraviti određene prilagodbe prilikom hranjenja kako bi ono bilo što uspješnije i manje traumatično kako za dijete, tako i za roditelje. Važno je istaknuti kako se preporučene intervencije hranjenja opisane u literaturi razlikuju ovisno o specijaliziranom centru i preferencijama kliničara. Na izbor optimalne prilagodbe utječe vrsta i opseg rascjepa te moguća udružena medicinska stanja ili dodatne kongenitalne anomalije, kao u slučaju sindromskih rascjepa. Često se kod jednog djeteta s rascjepom koristi više prilagodba, stoga je teško procijeniti utjecaj pojedine modifikacije na rezultat hranjenja, no, većina istraživača navodi kako je upravo kombinacija prilagodba potrebna kako bi hranjenje bilo što uspješnije (Miller, 2011). Neke od modifikacija hranjenja koje pomažu u ovoj populaciji djece već su bile navedene ranije, a sada ćemo ih pobliže objasniti.

Tehnike za poticanje hranjenja na usta

Prema Miller (2011) često korištene tehnike za poticanje oralnog hranjenja djece sa nesindromskim orofacijalnim rascjepima, ili onima u sklopu sindroma, su pozicioniranje, oralne facilitacijske tehnike, asistirano hranjenje te kontroliranje brzine toka mlijeka.

- 1) Važno je uspostaviti pravilan položaj tijela djeteta za vrijeme hranjenja kako bi se postigla koordinacija pokreta vilice, obraza, usana i jezika potrebna za sisanje i gutanje te kako bi hranjenje bilo što uspješnije. Za vrijeme hranjenja, dijete s rascjepom treba biti u uspravnom položaju ili položeno pod kutem od 60 stupnjeva. Na taj način gravitacija pomaže u posteriornom transferu mlijeka prilikom gutanja.

Također se na ovaj način sprječava nazalna regurgitacija, rizik od gušenja i upala uha (Wolf i Glass, 1992; Arvedson i Brodsky, 2002; Reilly i sur., 2013)

- 2) Direktne oralno – motoričke tehnike za poticanje nutritivnog sisanja uključuju manualno pridržavanje djetetovih usana, obraza i vilice (Einarsson- Backes i sur., 1994; prema Miller, 2011). Pravilnim pridržavanjem na način da se srednji prst postavi ispod djetetove brade, a kažiprst između donje usne i obraza, osigurava se stabilna podloga pokretima jezika, usana i obraza te se potiču pokreti sisanja (Wolf i Glass, 1992)
- 3) Asistirano hranjenje odnosi se na pomoć koju pruža majka ili osoba koja hrani dijete na način da pritišće bočicu ili sisač sinkronizirano sa djetetovim sisanjem. Na taj način se kompenzira djetetova nemogućnost generiranja tlaka potrebnog za sisanje.
- 4) Kontrola brzine toka mlijeka provodi se s ciljem održavanja koordinacije sisanja, gutanja i disanja (Law – Morstatt, Judd, Snyder, Baier i Dhanireddy, 2003; prema Miller, 2011). Potrebno je da majka prati djetetove reakcije (boja, ritam sisanja, brzina disanja) za vrijeme hranjenja kako bi otkrila znakove koji signaliziraju da dijete treba pauzu ili promjenu u brzini toka. Na taj način pomaže se djetetu održati stabilni i organizirani obrazac sisanja te se pospješuje zaštita dišnih puteva (Miller, 2011).

Specijalizirana oprema za hranjenje

Devi i sur. (2012) dijele opremu u 2 glavne kategorije: 1) oprema kojom se nastoji odvojiti usna od nosne šupljine te 2) oprema koja smanjuje potrebu za sisanjem kod djeteta

Oprema kojom se nastoji odvojiti usna od nosne šupljine

U ovu skupinu pripadaju palatinalne ploče. Palatinalna ploča izrađuje se individualno za svako dijete na temelju otiska gornje čeljusti i mekog nepca, a izrađuje se od hladno polimerizirajućeg akrilata (<http://www.paedcro.com/hr/390-390>). Njezin cilj je kompenzacija nepčanog deficita, odnosno, odvajanje usne od nosne šupljine. Osim toga, stvara podlogu za stvaranje kompresije bradavice/sisača, sprječava daljnje širenje rascjepa, reducira infekcije u nazofaringealnoj regiji te doprinosi razvoju govora (Choi i sur., 1991). Stav o mogućnosti stvaranja negativnog intraoralnog tlaka pomoću palatinalne ploče, te o uspješnosti hranjenja s palatinalnom pločom, razilazi se između različitih autora. Tako Trenouth i Campbell (1996) u svom istraživanju navode kako je upotreba palatinalne ploče bila učinkovita kod potpunih rascjepa, za razliku od rascjepa nepca gdje nije imala prevelik doprinos hranjenju, dok je prema Jones i sur. (1982; prema Trenouth i Campbell, 1996) hranjenje kod gotovo sve djece bilo učinkovitije s

palatinalnom pločom. Kombinacija s drugim prilagodbama, primjerice, s uporabom Haberman bočice te edukacijom roditelja o hranjenju djeteta s rascjepom, dovela je do smanjenja vremena hranjenja te povećanja u količini oralnog unosa (Devi i sur., 2012).

Oprema koja smanjuje potrebu sisanja kod djeteta

Pomogala za dojenje djeteta

Prema Devi i i sur. (2012) u tu skupinu ubrajamo široke, plosnate sisače (engl. *nipple shields*) koje su izrađene od tankog, savitljivog silikona kako bi se pružila maksimalna udobnost za vrijeme dojenja. Upotrebljavaju se kod djece s rascjepom koja imaju teškoće s prianjanjem kako bi se proširila površina za ostvarivanje kontakta.

Ova skupina uključuje i tzv. suplementalni način dojenja - sustav dojenja u slučajevima kada se ne može inducirati laktacija. Pomoću ovakvog sustava moguće je prilagođavanje brzine protoka, a cjevčice označene različitim bojama pomažu u razlikovanju brzina. U spremnik, koji majka remenom može staviti oko vrata, sprema se majčino mlijeko. Cjevčica se s jedne strane veže na spremnik, a s druge se pričvrsti za dojku iznad bradavice ta na taj način dijete zahvati i bradavicu i cjevčicu, a majka ritmično pritišće mlijeko iz spremnika.

Specijalizirani sisači i bočice

Sisači

Različiti sisači koriste se s ciljem mehaničke asistencije protoku mlijeka kod djece s rascjepom usne i/ili nepca i s teškoćama generiranja potrebnog intraoralnog tlaka (Kaufman,1991; prema Devi i sur., 2012). Tako Arvedson i Brodsky (2002) te Miller (2011) navode kako je prema 4 parametra: oblik, veličina, savitljivost i veličina rupice potrebno odabrati najprikladniji sisač, a odabir se treba temeljiti na individualnoj anatomiji i oralno – motoričkim vještinama. Prilikom odabira oblika i veličine sisača potrebno je voditi računa o tome da se ostvaruje potreban kontakt sisača i jezika nužan za efikasne pokrete jezika prilikom sisanja. Odabir čvrstog sisača omogućava proprioceptivni input, ali istovremeno zahtijeva određenu snagu sisanja za kompresiju i generiranje negativnog tlaka. Za razliku od toga, pomoću sisača koji je mekaniji i savitljiviji, lako se izvodi kompresija i time lakše oslobodi mlijeko iz bočice. Veličina rupice određuje brzinu protoka mlijeka: povećani otvor znači i brži protok koji zahtijeva brže gutanje, dok

sporiji protok zahtijeva potencijalno više naprezanja, truda i utroška energije, ali daje više vremena za koordinaciju s disanjem (Miller i Madhoun, 2016).

Sisač koji se često navodi u literaturi je NUK sisač – veći je od majčine bradavice te je konveksnog oblika kako bi se spriječio ulazak hrane u dišni sustav. Dolazi bez rupice, a nju je moguće naknadno izrezati i oblikovati prema preporukama stručnjaka i potrebama djeteta (Devi i sur., 2012)

Bočice

Haberman bočica – ova bočica je čvrsta, ali dolazi s dugim, mekanim sisačem s prorezom koji omogućava isisavanje mlijeka na temelju kompresije, bez potrebe sisanja. Između bočice i sisača nalazi se jednopropusni ventil tako da se sprječava povratak mlijeka natrag u bočicu jednom kad se ono izvuče u sisač (Trenouth i Campbell, 1996). Prema istim autorima najviše majki koristi upravo tu bočicu u hranjenju svog djeteta s rascjepom koja ujedno umanjuje problem premale količine unesene hrane, skraćuje vrijeme hranjenja te omogućava zadovoljavajuće dobivanje na težini.

Kompresijske bočice omogućuju majci/osobi koja hrani dijete da potakne istjecanje mlijeka pritiskanjem bočice i na taj način pomogne djetetu koje ne može sisati (Reid, 2004). Mead Johnson bočica je kompresijska bočica izrađena od plastike, lako se pritišće i savitljiva je, za razliku od Haberman bočice. Sisač je izdužen, s križnim urezom, no može se zamijeniti kraćim, ovisno o karakteristikama sisanja i potrebama djeteta. Na taj način vrši se kontrola volumena mlijeka i brzine protoka koje dojenče može kontrolirati (Kaufman, 1991; prema Devi i sur., 2012)

Edukacija roditelja o tehnikama hranjenja

Istraživanja su pokazala da prenatalna dijagnoza orofacijalnog rascjepa te rano savjetovanje roditelja o tehnikama hranjenja djeteta s rascjepom doprinose zadovoljstvu roditelja. To je važno imati na umu, budući da je rano vezivanje majke i djeteta više narušeno teškoćama hranjenja koje su posljedica rascjepa, nego rascjepom kao takvim (Johansson i Ringsberg, 2004; prema Miller, 2011). Prioritet po rođenju djeteta s orofacijalnim rascjepom je upravo savjetovanje roditelja o mogućim prilagodbama, kao i dogovor o praćenju djetetovog napredovanja na težini uz pomoć pedijatra. Te prve savjete obično daju neonatolozi, pedijatri

ili sestre s dječjih odjela koje imaju iskustvo u hranjenju djece s orofacijalnim rascjepima (Knežević, 2008). Međutim, istraživanja pokazuju kako su roditelji vrlo često nezadovoljni kvalitetom dobivenih savjeta te zbunjeni kontradiktornim informacijama o hranjenju koje im se daju (Masarei, 2007; Miller, 2011). Stoga je vrlo važno da se roditelje pravovremeno informira i savjetuje o optimalnim prilagodbama hranjenja za njihovo dijete.

Intervencije za pomoć pri dojenju

Kod rascjepa usne preporuča se pozicionirati dijete na način da se rascjep nalazi na vrhu bradavice. Majka može napraviti okluziju rascjepa prstom ili pridržati obraze kako bi se smanjila širina rascjepa i povećala zatvorenost, tj. prijanjanje usana oko bradavice (Reilly i sur., 2013). U slučaju rascjepa nepca, bradavicu je potrebno položiti na stranu nepca koja je većim dijelom intaktna kako bi se omogućila kompresija te spriječio ulazak bradavice u mjesto rascjepa. Za minimaliziranje nazalne regurgitacije preporuča se poluspravni položaj (Glass i Wolf, 1999). Dojenje, tj. sisanje moguće je pospješiti manualnom ekspresijom mlijeka na način da majka napravi kompresiju dojke. Još se preporuča pridržavanje obraza za stabilizaciju pokreta vilice te pridržavanje bradavice kako bi ista bila stabilna u usnoj šupljini (Reilly i sur., 2013).

Kad god je to moguće, potrebno je poticati majku na dojenje zbog već prethodno spomenutih benefita. Ukoliko se radi o sindromskim rascjepa, važno je napraviti individualnu procjenu mogućnosti dojenja te uzeti u obzir dodatna obilježja sindroma koja mogu utjecati na uspješnost dojenja (Miller, 2011).

Dodatni savjeti za hranjenje djeteta s rascjepom usne i/ili nepca

- Budući da djeca s orofacijalnim rascjepima često uslijed hranjenja progutaju povećane količine zraka, potrebno je napraviti nekoliko pauza za vrijeme hranjenja te poticati bebu na podrigivanje kako bi se smanjio osjećaj lažne sitosti, neugode i boli (Devi i sur., 2012).
- Vrijeme hranjenja ne bi trebalo biti duže od 30 min, budući da predugo hranjenje može dovesti do neželjenog povećanog kalorijskog utroška. Stoga se savjetuju kraći, ali češći obroci kroz dan (Glass i Wolf, 1999).

- Važno je održavati higijenu usne šupljine te palatinalne ploče – nakon svakog obroka potrebno je palatinalnu ploču isprati mlakom vodom, a usnu šupljinu mekanom vlažnom gazom. Nakon hranjenja preporuča se ukapati nekoliko kapi fiziološke otopine u nos djeteta.
- Ukoliko dođe do nazalne regurgitacije, tj. u slučaju kada mlijeko uđe u nosnu šupljinu, potrebno je prekinuti hranjenje i omogućiti djetetu da se iskašlje (Knežević, 2008).
- Važno je biti konzistentan u hranjenju, što znači koristiti istu tehniku i prilagodbu, hraniti dijete jednako dugo te u jednakom položaju kako se u protivnom ne bi kod djeteta stvorila zbunjenost (Kummer, 2013)

9. ZAKLJUČAK

Orofacijalni rascjepi predstavljaju bitnu problematiku unutar logopedske djelatnosti budući da otežavaju hranjenje i gutanje u najranijoj dobi, a što za posljedicu, osim zadovoljenja nutritivnih potreba, može imati i narušen odnos majke i djeteta. Budući da patologija gutanja i hranjenja spada u djelatnost logopeda, logoped mora biti spreman odgovoriti na pitanja vezana za hranjenje djeteta s orofacijalnim rascjepom. Obim teškoća hranjenja i gutanja ovisi o vrsti i opsegu rascjepa te o eventualnim pridruženim malformacijama. Bitno je što ranije pristupiti njihovom liječenju što uvijek uključuje multidisciplinarni tim čiji je neizostavni član logoped. Razvijene su brojne tehnike hranjenja koje olakšavaju spomenute procese do trenutka kada je operativni zahvat kod djeteta s rascjepom usne i /ili nepca moguć. Operativnim zahvatom trebalo bi se omogućiti kvalitetno hranjenje i gutanje te bi disfagični simptomi koji su postojali prije operacije trebali nestati ili se značajno smanjiti. Međutim, budući da pojedina istraživanja pokazuju kako je moguće zaostajanje određenih kompenzacijskih mehanizama i nakon učinjenog operativnog zahvata pa čak i u odrasloj dobi, a koji su razvijeni u razdoblju prije operacije, nužno je praćenje djeteta s orofacijalnim rascjepom i tehnike hranjenja i nakon provedenog operativnog zahvata. Također, potrebna su daljnja istraživanja na ovu temu kako bi se razvile još savršenije metode liječenja i time omogućila što bolja kvaliteta života kod ove populacije.

10. POPIS LITERATURE

Arvedson, J.C, Brodsky, L. (2002). Pediatric swallowing and feeding: Assessment and Management. Albany, New York: Singular Publishing Group.

Bagatin. M. (1991). Rascjepi usne i nepca. U M. Bagatin i M. Virag (ur.), *Maksilofacijalna kirurgija* (41-65). Zagreb: Školska knjiga.

Blaži, D., Turkalj, M., Dembitz, A. (2010). Ballovent set u dijagnostici i terapiji nazalnosti i hipernazalnosti kod djece s orofacijalnim rascjepima. *Logopedija*, 2, 1, 27- 35.

Caron, C. J. J. M., Pluijmers, B. I., Joosten, K. F. M., Mathijssen, I. M. J., van der Schroeff, M. P., Dunaway, . . . Koudstaal, M. J. (2015). Feeding difficulties in craniofacial microsomia: A systematic review. *International Journal of Oral & Maxillofacial Surgery*, 44, 732–737. doi: <https://doi.org/10.1016/j.ijom.2015.02.014>

Chapman, K.L., Hardin – Jones, M., Halter K.A. (2003). The relationship between early speech and later speech and language performance for children with cleft lip and palate. *Clinical Linguistic & Phonetics*, 17 (3), 173 – 197. <https://doi.org/10.1080/0269920021000047864>

Clarren, S.K., Anderson, B., Wolf, L.S. (1987). Feeding infants with cleft lip, cleft palate or cleft lip and palate. *Cleft Palate Journal*, 24, 224–249

Cooper – Brown, L., Copeland, S., Dailey, S., Downey, D., Petersen, M. C., Stimson, C., Van Dyke D. C. (2008). Feeding and swallowing dysfunction in genetic syndromes. *Developmental Disabilities Research Reviews*, 14 (2), 147-157. doi: <https://doi.org/10.1002/ddrr.19>

Cuneo, B.F. (2001). 22q11.2 deletion syndrome: DiGeorge, velocardiofacial, and conotruncal anomaly face syndromes. *Curr Opin Pediatr*, 13(5), 465-472. doi: 10.1097/00008480-200110000-00014

da Costa, S.P. (2010). Development of sucking patterns in preterm infants. Rijksuniversiteit Groningen. Preuzeto 13.7.2020. s: <https://research.hanze.nl/ws/portalfiles/portal/8644056/Costa.pdf>

DeMatteo, C., Matovich, D., Hjartarson, A. (2005). Comparison of clinical and videofluoroscopic evaluation of children with feeding and swallowing difficulties. *Developmental Medicine & Child Neurology*, 47 (3), 249-257. doi: <https://doi.org/10.1177/0009922808327323>

Dembitz, A. *Govor djece s rasjepom nepca i/ili usne*. Preuzeto 17.7.2020. s <http://www.udruga-osmijeh.hr/?id=logoped&langid=hr>

Devi, E.S., Sai Sankar, A.J., Manoj Kumar, M.G., Sujatha, B. (2012). Maiden morsel – feeding in cleft lip and palate infants. *J Int Soc Prevent Communit Dent*, 2 (2), 31-37.

- de Vries, I.A.C., Breugem, C.C., van der Heul, A.M.B., Eijkemans, M.J.S., Kon, M., Mink van der Molen, A.B. (2014). Prevalence of feeding disorders in children with cleft palate only: a retrospective study. *Clin Oral Invest*, 18, 1507-1515.
- Duarte, G.A., Ramos, R.B., Cardoso, M.C.A.F. (2015). Feeding methods for children with cleft lip and/or palate: a systematic review. *Brazilian Journal of otorinolaryngology*, 82(5), 602-609. doi: 10.1016/j.bjorl.2015.10.020
- Dutta, S., Singh, B., Chessell, L., Wilson, J., Janes, M., McDonald, K.,...Fusch, C.(2015). Guidelines for Feeding Very Low Birth Weight Infants. *Nutrients*, 7(1), 423-442. doi: [10.3390/nu7010423](https://doi.org/10.3390/nu7010423)
- Eicher, P., McDonald- McGinn, D.M., Fox, C.A., Driscoll, D.A., Emanuel, B.S., Zackai, E. H. (2000). Dysphagia in children with a 22q11.2 deletion: Unusual pattern found on modified barium swallow. *Journal of Pediatrics*, 137 (2), 158- 164. doi: 10.1067/mpd.2000.105356
- Freitas, J.DS., Cardoso, M.C.A.F. (2017). Symptoms of dysphagia in children with cleft lip and/or palate pre- and post-surgical correction. *CoDAS*, 30 (1),1-7. doi: 10.1590/2317-1782/20182017018
- Gangopadhyay, N., Mendonca, D. A., Woo A. S. (2012). Pierre Robin Sequence. *Seminars in Plastic Surgery*, 26 (2), 76-82. doi: [10.1055/s-0032-1320065](https://doi.org/10.1055/s-0032-1320065)
- Glass, R.P., Wolf, L.S. (1999). Feeding management of infants with cleft lip and palate and micrognathia. *Infants Young Child*, 12, 70–81.
- Glodowski, K. R., Thompson, R. T., Martel, L. (2019). The rooting reflex as an infant feeding cue. *Journal of Applied Behavior Analysis*, 52 (1), 17-27. doi: 10.1002/jaba.512.
- Goldmuntz, E. (2005). DiGeorge syndrome: new insights. *Clinics in Perinatology*, 32 (4), 963–978. doi: 10.1016/j.clp.2005.09.006
- Hasan,A., Gardner, A., Devln, M., Russell, C. (2014). Submucous cleft palate and bifid uvula. *The Journal of Pediatrics*, 165 (4), 872
- Heidsieck, D. S. P., Smarius, B. J. A., Oomen, K. P. Q., Breugem, C. C. (2016). The role of the tensor veli palatini muscle in the development of cleft palate-associated middle ear problems. *Clinical Oral Investigations*, 20 (7), 1389–1401. doi: [10.1007/s00784-016-1828-x](https://doi.org/10.1007/s00784-016-1828-x)
- Henkel, K.O., Dieckmann, A., Dieckmann, O., Gundlach, K.K.H. (2002). Primary "swallowing" function in relation to cleft type after 18 years of interdisciplinary therapy. *Mund- Kiefer- und Gesichtschirurgie*, 6 (5), 314-318. doi: 10.1007/s10006-002-0373-8
- Huljev Frković, S. (2015). Rascjepi usne i nepca s aspekta genetičara. *Paediatrica Croatica*, 59 (2), 95-98.
- Hwang, DW., Jung, KJ., Kim, SY., Kim, JH. (2014) Usefulness of Videofluoroscopic Swallow Study in Treacher Collins Syndrome With Cleft Palate: A Case Report. *Annals of Rehabilitation Medicine*, 38(5), 707-711. doi: [10.5535/arm.2014.38.5.707](https://doi.org/10.5535/arm.2014.38.5.707)

- Ivkić, M., Brozović, B. (2019). Rana logopedska intervencija kod visokoneurorizične djece. *Pediatrics Croatica*, 63 (1), 132-136.
- Ivšac, J., Blaži, D., Lulić S. (2007). Put od hranjenja sondom do peroralne prehrane (logopedski pristup). *Paediatrics Croatica*, 51(1)
- Jones, W.B., (1988). Weight gain and feeding in the neonate with cleft: a three – centre study. *Cleft Palate Journal*, 25, 379 – 384.
- Kallusky, J., Zimmerer, R., Tavassol, F., Gellrich, NC., Ptok, M., Jungheim, M. (2019). Deglutition in Patients With Hypernasality Associated With Unilateral Cleft Lip and Palate Evaluated With High-Resolution Manometry. *The Cleft Palate – Craniofacial Journal*, 57 (2), 238-244. doi: <https://doi.org/10.1177/1055665619877053>
- Knežević, P. (2008). *Kako hraniti bebu s rascjepom*. Preuzeto: 15.7.2020. s <http://www.udruga-osmijeh.hr/?id=hranjenje&langid=hr>
- Knežević, P. (2014). Kirurško liječenje rascjepa usne i nepca. U A. Zorić, P. Knežević i I. Aras (ur.), *Rascjepi usne i nepca - Multidisciplinarni pristup*. Zagreb: Medicinska naklada.
- Kovačić, J. (2008). *Problemi sa sluhom kod djece s orofacijalnim rascjepima*. Preuzeto 15.7.2020. s <http://www.udruga-osmijeh.hr/?id=sluh&langid=hr>
- Kummer, A.W. (2013): Cleft palate and craniofacial anomalies: Effects on speech and resonance, 3rd ed. Delmare: Cengage Learning, Chapter 2, 39-68.
- Lau, C. (2015). Development of suck and swallow mechanisms in infants. *Ann Nutr Metab*, 66 (5), 7-14. doi: 10.1159/000381361
- Little, J., Bryan, E. (1986). Congenital anomalies in twins. *Seminars in Perinatology*, 10 (1), 50-64
- Magdalenić – Meštović, M., Bagati, M., Poje, Z. (2005). Incidencija orofacijalnih rascjepa u Hrvatskoj od godine 1988. do 1998.. *Acta Stomatologica Croatica*, 39 (1), 53-60.
- Marcellus, L. (2001). The infant with Pierre Robin sequence: review and implications for nursing practice. *Journal of Pediatric Nursing*, 16 (1), 23-34. doi: <https://doi.org/10.1053/jpnd.2001.20550>
- Marques, I.L., Monteiro, L.C., de Souza, L., Bettiol, H., Sasaki, C.H., de Assumpção Costa, R. (2009). Gastroesophageal reflux in severe cases of Robin sequence treated with nasopharyngeal intubation. *The Cleft Palate-Craniofacial Journal*, 46(4), 448-53. doi: [10.1055/s-0032-1320065](https://doi.org/10.1055/s-0032-1320065)
- Masarei, A. G., Sell, D., Habel, A., Mars, M., Sommerlad, B. C., & Wade, A. (2007). The nature of feeding in infants with unrepaired cleft lip and/or palate compared with healthy noncleft infants. *The cleft palate-craniofacial Journal*, 44, 3, 321-328.

- Matsuo, K., Palmer, J.B (2008). Anatomy and Physiology of Feeding and Swallowing: Normal and Abnormal. *Physical Medicine and Rehabilitation Clinics of North America*, 19(4), 691-707.
doi: [10.1016/j.pmr.2008.06.001](https://doi.org/10.1016/j.pmr.2008.06.001)
- McDonald-McGinn, D.M., Kirschner, R., Goldmuntz, E., Sullivan, K., Eicher, P., Gerdes, M.,...Zackai E.H. (1999) The Philadelphia story: the 22q11.2 deletion: report on 250 patients. *Journal of Genetic Counseling*, 10 (1), 11-24.
- Miller, C.K. (2011): Feeding Issues and Interventions in Infants and Children With Clefts and Craniofacial Syndromes. *Seminars in Speech and Language*, 32 (2), 115- 126.
- Miller, C.K., Madhoun, L.L. (2016). Feeding and Swallowing Issues in Infants with Craniofacial Anomalies. *Perspectives of the ASHA Special Interest Groups*, 1 (1), 13- 26.
- Mizuno, K., Ueda, A., Kani, K., Kawamura, H. (20012). Feeding behaviour of infants with cleft lip and palate. *Acta Paediatr.*, 91 (11), 1227- 1232. doi: [10.1080/080352502320777478](https://doi.org/10.1080/080352502320777478)
- Mossey, P., Castillia, E. (2003). Global registry and database on craniofacial anomalies: report of a WHO Registry Meeting on Craniofacial Anomalies.
- Mossey, P.A., Modell, B. (2012). Epidemiology of oral clefts 2012: an international perspective. *Front Oral Biol*, 16, 1-18. doi: [10.1159/000337464](https://doi.org/10.1159/000337464).
- Newman, L. A., Keckley, C., Petersen, M. C. i Hamner, A. (2001). Swallowing function and medical diagnoses in infants suspected of dysphagia. *Pediatrics*, 108 (6), 106–106. doi: [10.1542/peds.108.6.e106](https://doi.org/10.1542/peds.108.6.e106)
- Odunze, M. Different Types of Cleft Palates. Preuzeto 1.7. 2020. s <https://www.verywellhealth.com/what-is-a-cleft-palate-2709801>
- Ortiz Monasterio, F, Molina, F., Berlanga, F. López,M.E., Ahumada,H., Takenaga, R.H., Ysunza, A. (2004). Swallowing disorders in Pierre Robin sequence: its correction by distraction. *Journal of Craniofacial Surgery*, 15(6), 934–941. doi: [10.1097/00001665-200411000-00009](https://doi.org/10.1097/00001665-200411000-00009)
- Petry, P., Polli, J.B., Mattos, V.F., Rosa, R.C., Zen, P.R., Graziadio, C.,... Rosa, R.F. (2013) Clinical features and prognosis of a sample of patients with trisomy 13 (Patau syndrome) from Brazil. *The American Journal of Medical Genetics – Part A*, 161A (6), 1278-83. doi: [10.1002/ajmg.a.35863](https://doi.org/10.1002/ajmg.a.35863).
- Prasse, J. E., Kikano, G. E. (2009). An Overview of Pediatric Dysphagia. *Clinical Pediatrics*, 48 (3), 247.- 251. doi: <https://doi.org/10.1177/0009922808327323>
- Reid, J. (2004). A review of feeding interventions for infants with cleft palate. *The Cleft palate-craniofacial journal*, 41, 3, 268-278.
- Reid, J., Kilpatrick, N. i Reilly, S. (2006). A prospective, longitudinal study of feeding skills in a cohort of babies with cleft conditions. *The Cleft Palate–Craniofacial Journal*, 43 (6)702–709. doi: [10.1597/05-172](https://doi.org/10.1597/05-172)

- Reid, J., Reilly, S., Kilpatrick, N. (2007). Sucking performance of babies with cleft conditions. *The Cleft palate-craniofacial journal*, 44 (3), 312-320.
- Reilly, S., Reid, J., Sheat, J., Cahir, P., Mei, C., Bunik, M., i the Academy of Breastfeeding Medicine (2013). ABM Clinical Protocol #17: Guidelines for Breastfeeding Infants with Cleft Lip, Cleft Palate, or Cleft Lip and Palate, Revised 2013. *Breastfeeding Medicine*, 8 (4), 349-353.
- Rittler, M., Cosentino, V., Lopez-Camelo, J.S., Murray, J.C., Wehby, G., Castilla, E.E. (2011). Associated anomalies among infants with oral clefts at birth and during a 1-year follow-up. *Am J Med Genet A*, 155 (7), 1588-1596.
- Sadler, T.W. (2009). *Langmanova medicinska embriologija (10.izdanje)*. Zagreb: Medicinska naklada.
- Schilder, A. G. M., Bhutta, M. F., Butler, C.C., Holy, C., Levine, L. H., Kvaerner, K. J., Norman, G., Pennings, R. J., Poe, D., Silvola, J. T., Sudhoff, H., Lund, V. J. (2015). Eustachian tube dysfunction: consensus statement on definition, types, clinical presentation and diagnosis. *Clinical Otolaryngology*, 40 (5), 407 – 411. doi: [10.1111/coa.12475](https://doi.org/10.1111/coa.12475)
- Schutte, B.C., Murray J.C. (1999). The Many Faces and Factors of Orofacial Clefts. *Human Molecular Genetics*, 8 (10) , 1853-1859
- Sharma, R., Sharma, B., Babber, M., Singh, S. i Jain, G. (2016). Treacher Collins syndrome: A case report and review of ophthalmic features. *Taiwan Journal of Ophthalmology*, 6(4), 206-209. doi: [10.1016/j.tjo.2016.07.002](https://doi.org/10.1016/j.tjo.2016.07.002)
- Shaw, G.M., Carmichael, S.L., Yang, W., Harris, J.A., Lammer, E.J. (2004). Congenital malformations in births with orofacial clefts among 3.6 million California births, 1983-1997. *Am J Med Genet A*, 125 (3), 250- 260. doi: [10.1002/ajmg.a.20508](https://doi.org/10.1002/ajmg.a.20508)
- Shete, P., Tupkari, J.V., Benjamin, T., Singh, A. (2011). Treacher Collins syndrome. *Journal of Oral and Maxillofacial Pathology*, 15 (3), 348–351. doi: [10.4103/0973-029X.86722](https://doi.org/10.4103/0973-029X.86722)
- Smith, M.C., Senders, C.W. (2006). Prognosis of airway obstruction and feeding difficulty in Robin sequence. *International Journal of Pediatric Otorhinolaryngology*, 70(2), 319–324. doi: [10.1016/j.ijporl.2005.07.003](https://doi.org/10.1016/j.ijporl.2005.07.003)
- Styer G.W., Freeh, K. (1981) Feeding infants with cleft lip and/or cleft palate . *Journal of Obstetrical and Gynecologic Neonatal Nursing*, 10, 329-332.
- Šimić, G. (2015). *Mehanizam gutanja. Sažetak sa skupa, stručni*. Zagreb, Hrvatska
- Tolarova, M., Cervenka, J. (1998). Classification and Birth Prevalence of Orofacial Cleft. *American Journal of Medical Genetics*, 75 (2), 126 – 137.
- Trenouth, M.J., Campbell, A.N. (1996). Questionnaire evaluation of feeding methods for cleft lip and palate neonates. *International Journal of Pediatric Dentistry*, 6 (4), 241-244 doi: [10.1111/j.1365-263x.1996.tb00252.x](https://doi.org/10.1111/j.1365-263x.1996.tb00252.x).

Tsukada, K., Imataka, G., Suzumura, H., Arisaka, O. (2012). Better prognosis in newborns with trisomy 13 who received intensive treatments: a retrospective study of 16 patients. *Cell Biochemistry and Biophysics*, 63(3), 191-8. doi: [10.1007/s12013-012-9355-0](https://doi.org/10.1007/s12013-012-9355-0)

van den Engel – Hoek, L., Lagarde, M., van Gerven, M., van Haaften, L., Admiraal, R.J.C., Erasmus, C.E. (2019). Mastication Problems and Dysphagia In 4 Patients with Treacher Collins Syndrome Due to Affected Orofacial Muscles. *Radiology and Medical Diagnostic Imaging*, 1-5 doi: [10.31487/j.RDI.2019.03.09](https://doi.org/10.31487/j.RDI.2019.03.09)

Vuletić, M. (2017). Utjecaj orofacijalnih rascjepa na kvalitetu života operirane djece (Doktorska disertacija). Stomatološki fakultet, Sveučilišta u Zagrebu, Zagreb.

Wales, C.J., Corsar, K., Devlin, M.F. (2009). Submucous cleft palate. *BDJ*, 207, 254

Wehby, G., Cassell, C.H. (2010). The Impact of Orofacial Clefts on Quality of Life and Health Care Use and Costs. *Oral Diseases*, 16 (1), 3-10.
doi: [10.1111/j.1601-0825.2009.01588.x](https://doi.org/10.1111/j.1601-0825.2009.01588.x)

Williams, G.M., Brady, R. (2020). Patau Syndrome. Preuzeto 18.7.2020. s:
<https://www.ncbi.nlm.nih.gov/books/NBK538347/>

Zafeiriou, D.I. (2004). Primitive reflexes and postural reactions in the neurodevelopmental examination. *Pediatric Neurology*, 31 (1), 1-8.
doi: <https://doi.org/10.1016/j.pediatrneurol.2004.01.012>

American Speech-Language-Hearing Association. *Cleft Lip and Palate*. Preuzeto 10.7.2020. s:
<https://www.asha.org/Practice-Portal/Clinical-Topics/Cleft-Lip-and-Palate/>

American Cleft Palate- Craniofacial Association (ACPA). *Submucous Cleft Palate*. Preuzeto 14.7.2020. s: https://cleftline.org/wp-content/uploads/2018/10/hjzh_booklet_Submucous.pdf
<https://www.asha.org/Practice-Portal/Clinical-Topics/Cleft-Lip-and-Palate/> Preuzeto: 16.7.2020.

<http://www.msđ-prirucnici.placebo.hr/msđ-prirucnik/pedijatrija/kromosomopatije/trisomija-13> Preuzeto: 21.7.2020.

<http://www.paedcro.com/hr/390-390> preuzeto: 17.8.2020.